FACULTE DE MEDECINE DE PARIS

THESE POUR LE DOCTORAT EN MEDECINE

(DIPLOME D 'ETAT)

97

par

VERT Serge André
Externe des Hôpitaux de Paris

né le 6 juillet 1925 à Neufmanil (Ardennes)

présentée et soutenue publiquement le

ETUDE RADIOLOGIQUE DES ANOMALIES DE LA CHARNIERE LOMBO-SACREE DANS LES BASSINS RETRECIS.- SON INTERET DANS LE PRONOSTIC DE L'EPREUVE DU TRAVAIL.

Président Monsieur LACOMME Professeur

1955

FACULTE DE MEDECINE DE PARIS

THESE POUR LE DOCTORAT EN MEDECINE

(DIPLOME D 'ETAT)

par

VERT Serge André
Externe des Hôpitaux de Paris

né le 6 juillet 1925 à Neufmanil (Ardennes)

présentée et soutenue publiquement le

ETUDE RADIOLOGIQUE DES ANOMALIES DE LA CHARNIERE LOMBO-SACREE DANS LES BASSINS RETRECIS.- SON INTERET DANS LE PRONOSTIC DE L'EPREUVE DU TRAVAIL.

Président Monsieur LACOMME Professeur

R. UNIV.
BIBLIOTHEEK
LEIDEN

A mes Parents

en remerciement pour les
sacrifices que mes études
leur ont imposé.

A ma Femme

compagne dévouée des
jours difficiles.

A mes Enfants

A Tous les Miens

A Monsieur le Professeur LACOMME

Professeur de Clinique Obstétricale

qui m'a fait le très grand honneur
d'accepter la présidence de cette thèse
Hommages respectueux.

A mon Maître Monsieur le Docteur F. LEPAGE

Gynécologue accoucheur de la Maternité Pinard

qui m'a inspiré cette thèse et aidé à la réaliser.
Qu'il accepte ce témoignage de ma gratitude et de mon profond respect.

A mon Maître Monsieur le Docteur VAUDESCAL

Gynécologue-Accoucheur de l'Hôpital de Neuilly

dont la bienveillante affection
et les conseils me furent précieux.

A mon Maître Monsieur le Docteur DESNOYERS

Gynécologue-Accoucheur de l'Hôpital Beaujon

qui a guidé mes débuts en
obstétrique.

A mes Maîtres dans les Hopîtaux de Paris

Monsieur le Professeur LENEGRE

Monsieur le Docteur PETIT

Monsieur le Docteur LAMBLING

Monsieur le Docteur S. BLONDIN

Monsieur le Docteur CAROLI

Monsieur le Docteur BOUDIN

Monsieur le Docteur GOUVERNEUR

Monsieur le Docteur BERGERET

Monsieur le Docteur LECHELLE

A mes Maîtres dans les Hôpitaux de Lyon

Monsieur le Professeur SAVY
Monsieur le Professeur WERTHEIMER

DOYEN HONORAIRE

M. Baudouin

PROFESSEURS HONORAIRES

MM. Baudouin, Brindeau, Cadenat, Carnot, Chabrol, Chevassu, Chiray

Clerc, Delbet, Gougerot, Guillain, Harvier, Laubry, Lemaitre, Lemierre, Lhermitte, Lian, Loeper, Marion, Mathieu, Mocquot, Mulon, OlivierE., Ombrédanne, Sannié, Sézary, Tanon.

DOYEN..... Léon BINET
Membre de l'Institut
ASSESSEUR..... Jean VERNE

I.- PROFESSEURS

		MM.
Anatomie		CORDIER(G.)
Anatomie Pathologique		DELARUE A.
Bactériologie		GASTINEL P.
Biologie appliquée à l'Education physique et aux sports		CHAILLET-BERT P.
Biologie médicale		VERNE J.
Cancérologie médicale et sociale		HUGUENIN R.
Carcinologie		OBERLIN
Chimie médicale		N...
Cliniques chirurgicales	Hôtel Dieu	BROCQ P.
	Broussais	de GAUDART-d'ALLAINES
	Salpétrière	MONDOR H.
	Cochin	QUENU J.
Clinique chirurgicale réparatrice et orthopédie		MERLE d'AUBIGNE
clinique de cardiologie		DONZELOT E.
Clinique de chirurgie infantile et d'orthopédie		FEVRE M.
Clinique de chirurgie pleuropulmonnaire		MONOD.R.
Clinique de la tuberculose		BERNARD E.
Clinique de neuro-chirurgue		PETIT DUTAILLIS D.
Clinique de Puériculture		LELONG M.
Clinique des maladies dutanées et syphilitiques		DEGOS R.
Clinique des maladies du sang		CHEVALLIER P.
Clinique des maladies du système nerveux		LALAJOUANINE T
Clinique des maladies des enfants		DEBRE R.
Clinique des maladies infectieuses		MOLLARET P.
Clinique des maladies mentales et de l'encéphale		DELAY J.
Clinique Gynécologique		FUNCK-BRENTANO P
Cliniques médicales	HOtel Dieu	BENARD H.
	Bichat	LAROCHE G.
	Cochin	MOREAU R.
	Broussais	DE GENNES L.
Clinique médicale d'Hydro-climatologie thérapeutique		JUSTIN-BESANCON L
Clinique médicale propédeutique		PASTEUR-VALLERY-RADOT L.
Clinique médico-sociale du diabète sucré et des maladies de la nutrition		BOULIN R.
Cliniques obstétricales	Tarnier	LANTUEJOUL P.
	Baudelocque	LEVY-SOLAL E.
	Port-Royal	LACOMME M.
Clinique Ophtalmologique		VELTER E.
Clinique Oto-Rin Laryngologique		AUBIN A.

Clinique Physio-pathologique des problèmes alimentaires(chaire à titre personnel	RICHET C.
Clinique psychiatrique infantile	HEUYER C.
Clinique rhumatoligique et sociale	CORNIL E.
clinique stomatologique	DECHAUME M
Clinique thérapeutique chirurgicale	SENEQUE J.
Clinique thérapeutique médicale	LEMAIRE A.
Clinique Urologique	FEY B.
Embryologie	GIROUD A.
Genétique	LAMY M.
Histoire de la medecine et de la chirurgie	MOUQUIN M.
Histologie	CHAMPY C.
Hygiène et clinique de la première enfance	CATHALA J.
Hygiène et médecine préventive	JOANNON C.
Médecine du travail	DESOILLE H.
Médecine légale	PIEDELIEVRE R.
Parasitologie et histoire naturelle médicale	GALLIARD H.
Pathologie chirurgicale	MENEGAUX G.
Pathologie Exotique	LAVIER G.
Pathologie expérimentale et comparée	LENEGRE J.
Pathologie humorale et immunologie expérimentale (Chaire à titre personnel)	MERKLEN F-P
Pathologie Médicale	BARIETY M.
Pathologie et Thérapeutique Générale	GARCIN J.
Pédiatrie sociale	MARIE J.
Pharmacologie et matière médicale	HAZARD R.
Physico-Chimie médicale	DOGNON A.
Physiologie	BINET L.
Physique médicale	STROHL A.
Radiologie médicale	DESGREZ H .
Technique chirurgicale	MOULONGUET P.
Thérapeutique	TURPIN R.

II.- PROFESSEURS SANS CHAIRE
MAITRES DE CONFERENCES-AGREGES et AGREGES

MM.

Anatomie	DEBEYRE J.
	DELMAS A. Pr.s.ch.
Anatomie pathologique	N...
	GAUTHIER-VILLARS
	Mlle P. Pr.s.ch.
	BUSSER F.
	GOUYGOU C.
Bactériologie	FASQUELLE R.
	NEVOT A.
Biologie médicale	BOURLIERE F.
Chimie médicale	ETTORI J. Pr.s.ch.
	JAVLE M.F. Pr.s.ch.
	SCHAPIRA G.
Dermato-Syphiligraphie	DUPERRAT F.
Histologie	BULLIARD H. Pr.s.ch.
	COUJARD R.
	N...
Hydrologie	DEBRAY C.
Hygiène	BOYER J.
	DEPARIS M.

	MIL.
	H ADENGUE
Médecine légale et du travail	PEROBERT L.
	GAUTIER M.
Neurochirurgie	DAVID M.
Neurologie	DE SEZE S.
Obstétrique	GRASSET J.
	LEPAGE F.
	MAYER M.
	MERGER R.
	MORIN P.
	RAVINA J.
	VARANGOT J.
Ophtalmologie	OFFRET G.
	DESVIGNES P.
Orthopédie	JUDET R.
Oto-Rhino-Laryngologie	HALPHEN E. Pr.s.ch.
	AUBRY M.
	MADURO R.
Parasitologie	BRUMPT L.
	CHABAUD A
Pathologie chirurgicale	ABOULKER P.
	BAUMANN J.
	GOSSET J.
	HUGUIER J.
	LAURENCE G.
	LEGER L.
	LORTAT-JACOB J.
	OLIVIER Cl.
	PADOVANI P.
	POILLEUX M.
	ROUX M.
	RUDLER JC.
	VERNE JM
Pathologie expérimentale	N...
Pathologie médicale	BERNARD J.
	BOUDIN G.
	CASTAIGNE P.
	CONTE M.
	DECOURT J.
	DOMART A.
	DREYFUS G.
	FAUVERT R.
	HAMBURGER J.
	KOURILSKY R.
	LAMOTTE M.
	LAROCHE C.
	MILLIEZ P.
	PEQUIGNIOT H.
	PERRAULT M.
	RAMBERT P.
	THIEFFRY St.
	TURIAF J.
Pédiatrie	JOSEPH R.
	LAPLANE R.
	N..
Pharmacologie	LEVY Mlle.J. Pr.s.ch.
	CHEYMOL J.H. Pr.s.ch.
Physiologie	BARGETON D. Pr.s.ch.
	PARROT JL.

Physique médicale	DJOURNO A. Pr.s.ch.
	GOUGEROT L
Pneumo-phtisiologie	KREIS B.
Psychiatrie	BARUK H.
Psychiatrie infantile	MICHAUX L.
Stomatologie	CERNEA P.
	CHAPUT Mme A.
Thérapeutique	PERRAULT chargé de l'enseignement
Urologie	KUSS. R.

III.- PROFESSEURS HONORAIRES et AGREGES RAPPELES A L'EXERCICE POUR LE SERVICE DES EXAMENS

MM. BRINDEAU A. (Obstétrique)
LE LORIER V. (Obstétrique
GATELLIER J. (Clinique chirurgicale)
VAUDESCAL R. (Obstétrique)

IV.- PROFESSUERS SANS CHAIRE ET AGREGES CHARGES DE COURS DE CLINIQUE ANNEXE à titre permanent

	MM.
Clinique chirurgicale	AMELINE A.
	PATEL J.
	SICARD A.
Clinique médicale	BROUET G.
	CACHERA R.
	HAGUENEAU M. Pr.s.ch.
	MARCHAL G.
	SOULIE E.
Clinique obstétricale	ECALLE G.
Clinique ophtalmologique	RENARD G.
Clinique urologique	COUVELAIRE R.

	MM.
Secrétaire Général de la Faculté	MOREL J.
Secrétaire	Mlle CHAINTREUIL G.

Conservateur chargé de la direction	Docteur HAHN A.
Conservateur	Mlle GOICHON
Bibliothécaires	Mlles DUMAITRE P.
	LE NOIR G.
	METIN F.
	QUIEVREUX E.

Par délibération en date du 9 décembre *798,l'Ecole a arrêté que les opinions émises dans les disertations qui lui seront présentées,doivent être considérées comme propres à leurs auteurs et qu'elle n'entend leur donner aucune approbation ni improbation.

ETUDE RADIOLOGIQUE DES ANOMALIES DE LA CHARNIERE LOMBO-SACREE DANS LES BASSINS RETRECIS. SON INTERET DANS LE PRONOSTIC DE L'EPREUVE DU TRAVAIL.

INTRODUCTION

Nous avons été frappés par la très grande fréquence avec laquelle on trouve des anomalies de la charnière lombo-sacrée quand on pratique systématiquement un examen radiologique des bassins rétréçis.

Nous croyons que l'on peut tirer de cette étude des arguments int*ressants pour le pronostic de l'épreuve du travail à laquelle donnent généralement lieu ces bassins.

DEFINITION

I.- DEFINITION

On sait que la charnière lombo-sacrée jonction de la colonne lombaire et du sacrum est sujette à de nombreuses variations anatomiques;
les plus fréquentes sont les ANOMALIES TRANSITIONELLES : sacralisation de la cinquième vertèbre lombaire ou lombalisation de la première vertèbre sacrée.
Ces anomalies étaient bien connues des anciens auteurs sous le nom d'assimilation et de désassimilation ; elles étaient classiquement étudiées dans leur retentissement sur le bassin obstétrical.
Elles ont été remises en honneur par les rhumatologues modernes qui en ont précisé les aspects radiologiques,et les conséquences pathologiques.
Elles nous paraissent commander un certain nombre de dystocies et prêtent là un grand intérêt pour l'obstétricien.

HISTORIQUE

Certes l'existence de ces variations de la charnière lombosacrée est connue depuis longtemps . Le problème a successivement interessé les anatomistes (FARABOEUF , Chevrier, Le Double-Kolman) les accoucheurs, les orthopédistes (Boch, putti, Vignaux enfin les rhumatologues.

Les classiques (Fabre-Bonnaire - Commandeur- Pinard) décrivaient des bassins viciés par assimilation ou désassimilation dont la déformation rapelle assez exactement celle du " bassin cyphotique " et comporterait un pronostic relativement bon. Pour Breus et Kolisko, le processus d"assimilation joue un rôle important dans la formation des petites anomalies du bassin - mais n'influent pas de façon importante sur le mécanisme de l'accouchement.
Donc, pour les classiques, anomalie relativement peu préquente, d'intérét obstétrical assez faible.
La question a pris un renouveau d'intérêt avec l'étude radiologique et surtout radiopelvimétrique des bassins.

ROSA

Dans ces études radio-pelvimétriques de profil dit que " un conjugué utile de bonnes dimensions, supérieur à 11,5 cm, se voit (entre autres étiologies) dans les sacralisations de L 5)
Il précise que cet examen de profil permet de déceler les cas de lombalisation sde S1 ou de sacralisation de L5, curiosités anatomi ques sans grand intérêt obstétrical "

MAYER

Dans ses différents articles sur l'étude radiologique du sacrum de profil, note également la possibilité de trouver une sacralisation ou une lombalisation. Il ne parait pas en tirer d'élément du pronostic.

in Gyneco- Obstétrique
tome 6 n° 2 pp 173

étudie parmi les sacrums anormaux les lombalisations et les sacralisations, les considérant comme de mauvais pronostic.

Il signale l'existence de faux promontoires dans ces anomalies !
Le Conjugué utile suivant le plan du DS passe au-dessus de la veertèbre lombalisée, au-dessous de la 5 ème lombaire sacralisée.

Il note cependant une valeur normale du conjugué utile dans 9 cas de sacralisations étudiés et malgré ceci un pronostic sombre.
Dans les lombalisations, le pronostic défavorable résulte de la diminution du diamètre conjugué utile.

EN CONCLUSION l'existence d'anomalies transitionelles, modifiant la morphologie du bassin a été notée par de nombreux auteurs.
Aucun cependant ne fait nettement la différenciation sacralisation ou lombalisation - on n'y attache de valeur pronostique précise.
La plupart étudient surtout les sacralisations qui sont considérées selon les uns comme favorable, selon les autres comme défavorables à l'engagement. (Kirchoff in Greenhill relève : une proportion de 51,5% d'accouchements spontanés, 22,5% de césariennes)
Les lombalisations au contraire ont été peu étudiées.

La grande fréquence de ces bassins limite comportant une anomalie de la charnière nous paraît en faire un problème d'actualité et nous a incité à chercher quelles pouvaient en être les incidences sur le mécanisme de l'accouchement.

PATHOGENIE

LE DOUBLE ,avit tenté d'expliquer les sacralisations comme une " anomalie par ossification ligamentaire "
Une telle opinion est difficile a admettre et n'explique pas les lombalisations.

La théorie classique (Desfossés, Commandeur) est celle d'un trouble embyologique : Chez l'embryon la colonne lombaire comporte normalement six vertèbres. Au cours du dévelóppement le bassin s subit une ascension qui sacralise la dernière lombaire. Il pourrai y avoir insuffisance ou exès de ce mouvement, laissant la 6 ème vertèbre lombaire libre partiellement ou totalement, ou au contrai re excès de cette évolution sacralisant la cinquième lombaire.

Cette théorie explique suffisament qu'il puisse y avoir tous les intermédiaires entre la lombalisation totale et la sacralisation complète.

TECHNIQUE

Il est difficile d'obtenir de bons clichés de la charnière lombo-sacrée et les images obtenues sont souvent difficiles à interpréter.
L'appareillage utilisé ne nous a pas permis de prendre sur nos femmes enceintes et souvent près du terme, nos clichés selon la technique de De Sèze = position debout, ampoule postérieure inclinée à 45° degrés.

Tous les clichés ont été effectués avec la même technique = position couchée, ampoule antérieure - centrage sur le disque L3 L4 pour le cliché de face, sur le disque L5 - S1, pour le cliché de profil.
Nous nous privions ainsi des deux éléments de référence essentiels que sont, selon de Sèze, pour la mesure des angles l'horizontale et la verticale.- et nous avons été amenés à utiliser des mesures d'angles différents de ceux utilisés dans l'étude de la statique lombo-sacrée par les rhumatologues, ceux-ci étant essentiellement

1) inclinaison du plateau sacré sur l'horizontale
2) inclinaison de la direction du sacrum sur la verticale

En réalité, nous sommes intéressés surtout par la forme de la saillie antérieure du promontoire et son angulation plus ou moins grande. Celle-ci est définie par la mesure des angles antérieurs des faces antérieures.

- de la dernière lombaire avec la pièce intermédiaire d'une part
- de cette pièce, avec les premières sacrées d'autre part.

Nous avons pris arbitrairement comme direction de la face antérieure du sacrum, une ligne tangente aux faces antérieures des deux premières vertèbres sacrées.
Notons cependant que le véritable relief réalisé par la saillie des disques CARTILAGINEUX non visibles radiologiquement est notablement plus accusé que celui osseux, appréciable radiologiquement. Telle saillie nette cliniquement d'un faux promontoire sera quelquefois à peine visible sur les clichés.

Nous les clichés ont été réalisés et mesurés dans les mêmes conditions, ce qui permet au moins de les comparer entre eux. D'autre part, nous n'avons pu réaliser de radiopelvimétries des bassins étudiés Nous avons donc seulement pour ces bassins des appréciations cliniques dont on sait la relative valeur. Mais, nous pensons justement, que l'intérêt de notre étude est de tirer des

renseignements valables de deux simples clichés standard, une face et un profil réalisables partout.

[illegible]

Normalement, les deux pièces osseuses en présence, sont différenciées nettement et on passe brusquement d'une vertèbre libre, ayant tous les caractères morphologiques d'une vertèbre lombaire, à la pièce sacrée de forme bien définie avec ses cinq vertèbres et ses quatre trous sacrés.

Sur le film de face, la cinquième lombaire, vertèbre pivot est bien [illegible] " entre les ailes iliaques. Le disque L5- S1 qui représente la " charnière " et dont le bord antérieur constitue le promontoire est bas situé, à une hauteur de vertèbre au-dessous de la ligne horizontale menée par le sommet des ailes iliaques. Cette ligne passe sensiblement par le disque L4- L5

Le ligament ilio-lombaire suspendant la vertèbre aux ailes iliaques est placé dans des bonnes conditions pour en limiter les mouvements.

SUR LE PROFIL, il y a une nette angulation entre les directions des faces antérieures de L5 et du sacrum, sans plan intermédiaire. Cet angle sacro-vertébral antérieur est en moyenne de 125 à 130

130° chez la femme Fleicher et Beau

14[illegible]° pour Novelaque rt Jung haus

130° à 140° Pour Papillant et Le Damany

128° d'après nos mesures sur 30 cas

*11 à 135° pour Dubreuil Chambardel

(sa valeur est légèrement inférieure en position debout)

II.- LES ANOMALIES TRANSITIONELLES

On ditqu'il y a ANOMALIE TRANSITIONELLE quand à la jonction lombo sacrée il existe une vertèbre dont la morphologie n'est ni franchement celle d'une vertèbre lombaire ni franchement celle d'une vertèbre sacrée ; c'est une pièce ambigüe, intermédiaire possédant une ou deux apophyses transverses volumineuses tendant à s'articuler ou [illegible] se fusionner avec les ailerons du sacrum :

Cette fusion plus ou moins complète permet de distinguer différents types :

On a tenté différentes classifications de ces anomalies transitionnelles =

[illegible] DOUBLE s'intéressant surtout aux sacralisations en décrit [illegible] degrés.

[illegible] dans une thèse de Lyon ve jusqu'à décrire radiologiquement 62[illegible] formes selon qu'il y a rapprochement, contact, ou articulation des apophyses transverses avec le sacrum d'une part, [illegible] ailes iliaques de l'autre.

[illegible] étudiant l'ensemble des anomalies, sans distinguer sacralisation et lombalisation, établit trois types :

1.- Type I où la jonction transverso-sacrée est unilatérale

2.- type II où la jonction est bilatérale, mais où persiste une limite nettement marquée entre les deux pièces limite surtout nette sur le cliché de profil, marquée par un espace clair (néarthrose)

3.- type III où la jonction bilatérale est une soudure totale mais où la présence sur les ailerons sacrés d'éxubérences triangulaires en " oreilles de chat " représentant les vestiges des apophyses transverses, fait songer à l'anomalie transitionelle,c celle-ci est confirmée par le repérage des vertèbres.
Ces différentes classifications étaient basées sur des études anatomiques ou radiologiques de clichés de face.

Nous nous sommes surtout intéressés aux modifications du profil lombo-sacré apportées par l'existence d'une vertèbre " intermédiaire
Celle-ci,est en effet réellement intermédiaire en ce sens que, plus ou moins dépendante du sacrum, elle va tendre plus ou moins à se rapprocher de la direction de celui-ci.
Tantôt,il s'agit d'une dernière lombaire en voie de sacralisation et nous distinguerons trois degrés de cette évolution.
Tantôt il s'agit d'une première sacrée en voie de libération et

Nous distinguerons également trois degrés de cette transformation.

Notre classification est surtout basée sur la mesure des angles que fait la vertèbre intermédiaire avec les deux vertèbres adjacentes. En effet, l'angle sacro-vertébral antérieur unique est remplacé par deux angles ,dont la valeur varie en fonction de la position de la vertèbre intermédiaire.

Nous sommes ainsi amenés à distinguer nettement,ou a essayer de distinguer, les sacralisations des lombalisations.
Ceci, pose un problème =

LOMBALISATION - SACRALISATION- DISCUSSION

Cette distinction est quelquefois aisée si l'on peut définir nettement la 12 ème côte par ses insertions costales, compter les trous sacrés.
On parlera donc, de lombalisation si l'on trouve au-dessus de la vertèbre intermédiaire, cinq vertèbres de morphologie nettement lombaire, au-dessous un sacrum fait de 4 pièces sacrées seulement;

de sacralisation si l'on ne compte que 4 vertèbres lombaires, mais 5 trous sur la pièce sacrée.
C'est le cas des anomalies extrèmes : Lombalisation avec désolidarisation complète, sacralisation avec fusion complète.

Très souvent, cette distinction sera plus difficile :

1°) la première lombaire comporte parfois une ou deux apophyses costiformes longues et articulées pouvant en imposer pour une côte.

2°) la douzième côte est inconstante; quelquefois il existe un embryon de treizième côte d'un côté, parfois des deux.

3°) La numération des trous sacrés est difficile, réclame une incidence perpendiculaire au sacrum et on trouve souvent des sacrums normaux comportant six pièces et cinq trous. D'autres fois il y a assimilation au sacrum de la première vertèbre coccygienne.

[illegible]) enfin, et surtout l'anomalie transitionnelle est souvent incomplète, par exemple unilatérale : une des apophyses transverses seule est soudée, l'autre est libre. Il devient difficile de préciser s'il s'agit d'une sacralisation incomplète ou d'une lombalisation incomplète. C'est le cas d'un certain nombre d'anomalies des premiers degrés.

Pour reconnaitre avec certitude s'il s'agit d'une vertèbre lombaire ou d'une vertèbre sacrée, il faudrait disposer de la [illegible] et lité du squelette rachidien et numérotér chaque vertèbre : On s'aperçoit ainsi qu'il y a de nombreuses variations numériques :
Chevrier, élève de Farabeuf trouve : 12 ou 13 dorsales
4 à 6 lombaires
4 à 6 sacrées
Une anomalie numérique des vertèbres serait présente dans 6% [illegible] cas(Le Double)
Il sera donc souvent difficile de dire si la vertèbre intermédiaire correspond à la 24 ème vertèbre (sacralisation) ou à la [illegible] ème (lombalisation)

EN PRATIQUE RHUMATOLOGIQUE, ce problème : sacralisation ou lombalisation est suivant l'expression de de Sèze un faux problème. Ce qui compte, c'est l'existence d'une vertèbre pivot DESENCASTRÉE (la vertèbre pivot étant la dernière vertèbre libre au-desus de la vertèbre intermédiaire) Elle occupe sur une radiographie prise de face une position anormale par rapport aux ailes iliaques : - alors que, dans la charnière lombo-sacrée normal la vertèbre pivot est encastrée, située en totalité au-dessous de la ligne bi-iliaque, en cas d'anomalie transitionelle elle est désencastrée, située au moins partiellement au-dessus de la ligne bi-iliaque.
Ainsi, se trouve faussée la physiologie de la charnière . Il y a surmenage du disque- charnière, discarthrose ou hernie discale. Ce sont ces altérations pathologiques du disque qui intéressent le rhumatologue car elles sont cause de douleurs allant de la lombalgie à la sciatique.
Au point de vue dynamique, les rhumatologues insistent sur le fait

que cette vertèbre intermédiaire n'a pratiquement sur la base sacrée sous-jacente aucune mobilité le disque " surmené " est toujours le disque sus-jacent : C'est habituellement à ce niveau quue siègent les lésions discales : discarthrose ou hernie discale. Ces troubles dépendent largement cependant de la position plus ou moins haute de la charnière , pivot entre la dernière vertèbre libre et la pièce d'ensemble : vertèbre intermédiaire + sacrum

Donc, à côté des cas évidents où on précisera le type d'anomalie, bien souvent on se contentera de conclure : anomalie transitionelle avec disque charnière haut situé ou :

anomalie transitionelle avec disque charnière bas situé .

EN PRATIQUE OBSTETRICALE le problème est tout différent :
Il eut été étonnant que des anomalies morphologiques d'un " " carrefour " aussi important que la jonction lombo-sacrée ne retentissent pas sur la morphologie du promontoire et sur les diamètres du bassin osseux, donc sur les possibilités d'engagement du mobile céphalique à travers la filière osseuse.

Il n'est pas indifférent que entre les deux colonnes lombaire d'une part, sacrée de l'autre, dont l'angle antérieur forme justement le promontoire, il existe une pièce INTERMEDIAIRE mi-fixe, mi-mobile, qui tendra à prendre une orientation moyenne plus ou moins proche de celle du sacrum selon qu'elle sera plus ou moins fusionnée avec celui-ci.

Il n'est pas indifférent que cette pièce soit plus ou moins haut situé , car de cette hauteur dépend celle du promontoire. C'est ainsi qu'il nous parait essentiel de distinguer les sacralisations où l'on voit un sacrum long,un promontoire haut situé,; des lombalisations où l'on voit un sacrum court, un promontoire bas situé . Cette distinction sera, nous le répétons, souvent possible dans les cas extrèmes. Ce sont ces cas qui ont pour nous le plus d'intérêt au point de vue pronostic.
D'autre fois,on pourra seulement préciser la hauteur du disque

charnière, par rapport à un repère fixe. Nous avons adopté comme ligne repère la ligne joignant le sommet des ailes iliaques. Facile à déterminer cliniquement elle passe classiquement toujours par le disque L4 L5 toujours visible sur les clichés aussi bien de face que de profil, elle se projette sans déformations sur ces clichés centrés sur elle. C'est ainsi que nous pouvons définir deux types d'anomalies :

I.- ANOMALIE TRANSITIONNELLE AVEC DISQUE CHARNIERE HAUT nous rangerons arbitrairement, et pour la commodité des schémas, ces cas dans le groupe des sacralisations. Tout se passe en effet comme si le sacrum comportait une pièce supplémentaire : d'où sacrum long, comportant souvent un ou plusieurs faux promontoires, promontoire saillant, rejeté très haut. Le fait qu'il existe au-dessus, 4 ou 5 vertèbres lombaires n'a aucun intérêt pour nous.

II.- Ou, au contraire, ANOMALIE TRANSITIONNELLE AVEC CHARNIERE BAS SITUE (c'est à dire promontoire bas) Nous rangerons de même ces cas dans le groupe schématique des lombalisations.
Tout se passe comme si le sacrum avait perdu une de ses pièces. Il est court, le promontoire est bas. Il sera comme nous le verrons souvent très peu saillant. En vérité le terme sacralisation ou lombalisation a pour nous simplement la valeur du terme : disque charnière haut ou disque charnière bas. C'est un terme commode et nous sommes tentés de le conserver tout en sachant sa valeur relative.

4.- DEFINITION DU PROMONTOIRE

Est-il toujours possible de superposer exactement disque charnière (définition dynamique) avec promontoire (définition morphologique) ? .- Certes non.

Le promontoire est défini pour Littré comme " la saillie de l'articulation sacro-vertébral du côté de la cavité du bassin " Il constitue en arrière le détroit supérieur.
Dans le bassin sans anomalie transitionelle il est constitué

habituellement (Trillat) par le bourrelet carthilagineux antérieur du disque sacro-vertébral, c'est-à-dire du disque charnière. Il est moyennement élevé.

Dans les cas ou il y a une anomalie transitionelle il devient plus difficile a localiser. S'il s'agit d'une lombalisation complète; la vertèbre libérée joue le rôle de vertèbre pivot,le disque charnière est le disque sous-jacent , l'angle que l'on peut considérer comme le promontoire est la saillie antérieure de ce disque: il est donc très bas situé.

Il existe au-dessus une seconde angulation antérieure que l'on peut considérer comme un faux promontoire supérieur.

Dans le cas d'une sacralisation complète le disque charnière est le disque sus-jacent : Son bourrelet antérieur constitue le promontoire,il est donc très haut situé. Il existe constamment au-dessous UN FAUX PROMONTOIRE plus ou moins saillant.

Dans le cas des anomalies des premiers degrés il devient difficile de localiser le promontoire. Les rhumatologues admettent que dans ces cas la mobilité de la vertèbre intermédiaire est pratiquement nulle : le disque charnière est le disque sus-jacent.
Mais il existe de part et d'autre de la vertèbre intermédiaire un angle sacro-vertébral. Nous considérons comme angle du promontoire le plus aigü de ces deux angles. Il est habituellement moyennement élevé. L'autre forme une sorte de faux promontoire, situé au-dessous dans les cas de charnière basse, situé au-dessus dans le cas de charnière haute.

FREQUENCE

Dans le service de notre maître, le Docteur F. Lepage, nous avons fait systématiquement radiographier de face et de profil tous les bassins justifiant une épreuve du travail.

Nous avons d'autre part recherché dans les archives du service les dossiers d'épreuves du travail utilisables, c'est-à-dire ceux comportant un dossier radiologique suffisant. Ceux-ci sont relativement rares car la classique radiographie du bassin de face ne permet habituellement pas une lecture correcte de la région lombo-sacrée. Elle n'apporte d'ailleurs pratiquement aucun élément utile au pronostic.

En un an environ, nous avons ainsi relevé 122 dossiers d"épreuve du travail, soit environ une épreuve pour 20 accouchements normaux. Sur ces 122 dossiers, 62 seulement étaient utilisables, les autres ne comportant pas de clichés ou des clichés trop difficilement interprétables.

Sur ces 62 dossiers nous trouvons 33 cas d'anomalies transitionelles de divers degrés, soit la proportion globale de 53% des bassins suffisamment rétréçis pour justifier l'examen radiologique.

Ces anomalies se répartissent ainsi :

15 LOMBALISATIONS partielles ou complètes (ou anomalies avec charnière basse) ayant donné lieu à :

- 11 accouchements normaux
- 2 césariennes après épreuve du travail
- 2 césariennes itératives

18 SACRALISATIONS (ou anomalies avec charnière haute) ayant donné lieu à /

- 6 césariennes après épreuve du travail (dont 1 pour siège)

2 césariennes systématiques au début du travail
1 pour terme dépassé
1 pour ostéopathie lombaire greffée
2 césariennes itératives
au total 10 césariennes
8 accouchements normaux (dont 1 avant terme)

Nous trouvons déjà la proportion globale de :
26% de césariennes dans les lombalisations
55% de césariennes dans les sacralisations

COMPARAISON

Dans une série témoin de 26 dossiers de bassins rétréçis ne comportant aucune anomalie,il a été relevé :
13 accouchements normaux
5 césariennes après épreuve du travail
8 itératives
soit une proportion globale de 50% de césariennes

Il semble donc déjà qu'on puisse tirer une conclusion :
BON PRONOSTIC des lombalisations ou (des anomalies avec charnière basse se comportant comme telles.
MAUVAIS PRONOSTIC des sacralisations (ou anomalies avec charnière haute se comportant comme des sacralisations.
PRONOSTIC MOYEN dans les cas où la charnière est normale.

Nous verrons que cette notion pronostique doit être nuancée selon le degré de l'anomalie et que, d'autre part, les autres éléments du pronostic gardent toute leur valeur dans l'indication opératoi-

re(volume de l'enfant,présentation, degré d'angustie pelvienne, notion d'une hystérotomie antérieure).

Donc une fois sur deux, et justement dans les cas de rétrécissement modéré qui posent la question du pronostic de l'épreuve du travail, nous trouverons sur le cliché standard une anomalie Une fois sur deux nous aurons un argument pronostique supplémentaire. L'ensemble des éléments,éléments cliniques et radiologiques nous amènera a prolonger ou au contraire a raccourcir l'épreuve du travail,quelquefois nous autorisera a la renforcer par l'emploi prudent d'ocytociques.

Comment expliquer cette grande fréquence actuelle des anomalies de charnière dans les bassins étudiés ?
La grande cause de rétrécissement du bassin,le rachitisme, est de moins en moins fréquent. Cependant nos observations concernent habituellement des femmes petites (moyenne des tailles 1 m 52) Chez lesquelles des stigmates de rachitisme sont explicitement notés une fois sur deux.
Il est possible d'admettre qu'un certain nombre de bassins rétréçis le sont par le fait même d'une anomalie congénitale, et que la proportion relative en va croissant,tandis que diminue le nombre de bassins dystociques des autres origines.
L'anomalie du développement d'origine embryologique serait capable de retentir sur les dimensions du bassin par un facteur d'ordre dystrophique.

Notons cependant que tous les bassins comportant une anomalie transitionelle ne sont pas forcément rétréçis. Nous avons un certain nombre d'observation de lombalisation ou de sacralisation coexistant avec un bassin normal ou même de vastes dimensions et permettant un accouchement parfaitement normal. C'est peut être ce qui a fait penser aux auteurs classiques que les bassins viciés par assimilation avaient en général un bon pronostic la plupart les compare aux bassins cyphotiques en entonnoirs comportant un détroit supérieur agrandi.. Rosa note cependant que dans les sacralisations malgré un conjugue utile agrandi: le pronostic n'est pas toujours bon.

VALEUR

Nous s vons certes que les variations de la charnière représente une anomalie congénitale très fréquente sans valeur pathologique en elle-même.

Cependant la proportion importante d'anomalies transitionelles dans les bassins rétréçis nous parait statistiquement valable malgré le nombre limité de nos cas. Elle est de l'ordre de 50% donc certainement très supérieure à la proportion chez les individus normaux, celle-ci étant de 6 à 8% (de Sèze ,Le Double, Farabeuf Hovelacque)

Pour comparaison, nous avons étudié toutes les radiographies disponibles dans le service,pratiquées toutes chez des femmes enceintes(donc dans une " population " tout à fait comparable) mais demandées pour toute autre raison qu'un bassin rétréçi.

C'est ainsi que nous trouvons :

- sur 88 radios pratiquées pour vérification de la présentation,grossesse gemellaire,placenta proevia etc...
  6 anomalies transitionelles soit 8%
- sur 84 radios de contenu utérin retrouvées dans les archives du service
  8 anomalies soit 9,5%
- sur 45 dossiers d'urographies intraveineuses, où la région lombo sacrée est particulièrement visible
  4 anomalies soit 8,8%
- sur 18 dossiers de radios du colon utilisables
  1 sacralisation soit 3,5%

AU TOTAL sur 235 radios de femmes enceintes,n'ayant pas de rétrécissement du bassin décelable cliniquement nous trouvons 19 anomalies de charnière,soit une proportion moyenne de 8%

Nous retrouvons assez exactement les chiffres donnés par les anatomistes et les rhumatologues.

Notons cependant une série de chiffres discordants cités par Eastman. Celui-ci trouve en effet " l'assimilation est la plus commune des anomalies du bassin et est notée une fois sur 5 ou 6 bassins...

Paterson la trouve dans 38% des bassins secs étudiés

Emmons sur une série de 217 bassins de femmes indiennes la trouve dans 21,7% des cas

Mac Lane observe 6 sacrées dans 24,4% des cas sur 164 cas étudiés.

Notons cependant qu'il n'est pas précisé s'il s'agit de bassins rétréçis ou non d'une part, s'il s'agit d'assimilation supérieure ou inférieure de l'autre (vertèbre coccygienne)

Cette proportion se rapproche de la notre et il est possible qu'elle correspond à des cas comparables comportant un rétrécissement léger du bassin.

ETUDE ANALYTIQUE

Nous allons étudier avec plus d'attention les modalités d'accouchement des plus intéressants de nos cas.
Ceux-ci nous ont permis,croyons nous,de tirer du type de l'anomalie d'utiles conclusions pronostiques qui nous guident maintenant dans la suveillance d'une épreuve du travail.

Obs. N°1 Madame Ber...Jeanine

secondigeste : premier enfant 2.700 grs
on note : une scoliose dorso lombaire
un aspect gracile avec petits stigmates de rachitisme (voûte ogivale,rebord costal éversé) malgré une taille normale 1m60)
T.V. promontoire haut situé atteint à bout de doigt
sacrum aplati entièrement explorable
lignes innominées suivies plus que normalement
Le pronostic posé est cependant relativement bon: l'enfant parait petit.

l'accouchement est en effet rapide. Deux heures après son entrée à la maternité naissance d'un enfant de 3.060 grs.

LES RADIOS nous montraient une soudure pratiquement complète de L5 avec le sacrum,la limite n'étant pratiquement plus marquée que par 2 trous de conjugaison de grandeuranormale. Il s'agit d'une sacralisation, car :

1.- La première vertèbre libre est d"sencastrée totalement et la charnière se projette au niveau de la ligne bisiliaque.

2.- On ne compte au-dessus que 4 vertèbres ne comportant pas d'attaches costales.

DE PROFIL On retrouve cette soudure quasi complète de la 5ème lombaire qui ne fait plus avec le sacrum qu'un angle de 175° et le peomontoire saillant nettement angulé (angle de 130°) reporté haut.

Cette notion de sacralisation nous avait fait porter un pronostic réservé,heureusement déjoué grâce au faible volume de l'enfant (15 jours avant terme).

Obs. N° 2 Madame Con....

Primigeste de 22 ans,mesurant 1m 50

A la consultation on avait noté un bassin rétréçi :

promontoire atteint à 10,5
lignes inominées suivies aux 2/3
Sacrum explorable
l'enfant paraissait gros H U = 33 cm CO = 100 cm

L'épreuve du travail débuta par la rupture spontanée des membranes à 4 cm.
3 h 30 plus tard on notait :

un léger débord de la tête, mal fléchie en O.I.D.T.
une petite bosse sèrosanguine
une dilatation stationnaire à 5 cm depuis 1 heure
malgré un travail de bonne qualité (C U durant
45 " toutes les 2', bon relachement)
des bcd accélérés

on décidait alors d'intervenir par 1 césarienne qui permit d'extraire un enfant vivant pesant 3320 grs

RADIOS les radios montraient une assimilation pratiquement complète de la dernière lombaire avec :

charnière haut située à hauteur de la ligne bisiliaque
angle antérieur du promontoire saillant mesurant 140°
également haut puisque correspondant au degré L4 L5
sacrum convexe en avant comportant un faux promontoire
formé par l'angle L5-S1 valant 150°

Donc bassin canaliculé,fusion presque complète de la vertèbre lombaire laissant cependant un faux promontoire saillant.

Il s'agit d'une sacralisation du 3 ème degré

Cet argument de mauvais pronostic joint aux arguments cliniques, justifia la césarienne après une épreuve du travail raisonnable. Il fut un argument de plus pour intervenir.

Obs. N° 3 Madame Dr....

Primigeste de 25 ans taille 1 m 48

pas d'antécédents particuliers sauf une albuminurie passagère au 7 ème mois.

A l'examen on notait au début du travail (Dr. Lepage)

gros enfant,hauteur utérine 36 cm.
Tête en bas,dos à gauche

bassin généralement rétréçi avec :
promontoire atteint à 10 cm 8 haut situé
lignes innominées suivies entièrement
sacrum explorable en entier

Il fut décidé de tenter une épreuve du travail,la notion de gros enfant étant un élément de pronostic réservé.

10 heures aptès le début du travail et la rupture précoce des membranes la tête n'était pas engagée malgré les contractions utérines de bonnes qualité : 45 secondes toutes les 3 minutes.

Devant cet échec de l'épreuve du travail une césarienne permit d'extraire un enfant vivant de 3 kgs 850

RADIOS FACE Il existe 4 vertèbres lombaires normales
le 5 ème lombaire est fusionnée avec le sacrum
à droite cette fusion est complète entre l'apophyse transverse de L5 et l'aileron sacré, sans aucun interligne articulaire décelable.
à gauche,il persiste un interligne légèrement dessiné
la prmière vertèbre libre,vertèbre " pivot " est désencastrée située toute entière au-dessus de la ligne des crêtes iliaques

PROFIL La dernière lombaire est pratiquement fusionnée avec le sacrum cette soudure marquée par un faux promontoire très obtus (175°)
Le promontoire saillant mesure 130°
Il est très haut situé et se projette sensiblement au niveau de la ligne bisiliaque

CONCLUSION Echec d'une épreuve du travail
Sacralisation complète aggravant le pronostic de ce bassin nettement rétréçi.

Obs. N° 4 Madame Kra....

Primigeste de 23 ans taille 1m58

Cette femme vient nous consulter pour :

1°) une grossesse prolongée

en effet, chez cette femme antérieurement réglée, très régulièrement 3 jours tous les 30 jours, les dernières normales dataient du 26 au 29 janvier.

Cependant on notait une discrète hémorragie durant un jour le 28 février : Le 3 décembre on ne pouvait donc retenir comme certaine la notion d'une grossesse prolongée

2°) un bassin rétréçi : l'examen (Dr. Lepage) notait :
Tête en bas bien centrée, dos à gauche B.D.C assez faiblement perçus
hauteur utérine 33 cm.
bassin entièrement explorable avec :
promontoire à 10 cm 8
sacrum plat dans sa partie supérieure où l'on sent un faux promontoire facilement accessible
aucun signe de rachitisme

Etant donné l'existence d'un bassin très rétréçi, d'une grossesse peut être prolongée, on préférait renoncer à l'épreuve du travail et décider une césarienne systématique. Elle permit d'extraire un enfant vivant de 3670 grs, ne présentant aucun signe de post maturité.

LES RADIOS du bassin, n'avaient fait que confirmer cette impression pronostique défavorable et avaient joué un rôle dans le choix de la voie haute.

1°) DE FACE 4 vertèbres lombaires
une cinquième lombaire tout à fait anormale, flanquée de 2 larges apophyses transverses totalement fusionnée avec les ailerons sacrés.
L'interligne articulaire L5-S1 est à peine visible et seulement sur la ligne médiane.
les apophyses articulaires délimitent avec le corps de la vertèbre et le plateau sacré, deux trous sacrés surnuméraires

de grandes dimensions et de contours irréguliers.
Il s'agit bien d'une sacralisation car :

la douzième dorsale est facilement repérée par l'insertion de douzièmes côtes courtes

la vertèbre sacralisée a bien la situation d'une vertèbre intermédiaire encastrée entre les deux ailes iliaques, et toute entière située au-dessous de la ligne horizontale qui rejoint les crêtes iliaques.

sur le cliché de face on note avec évidence, au-dessus des 4 trous sacrés normaux la présence de ces trous sacrés surnuméraires.

2°) DE PROFIL

la partie supérieure du sacrum est convexe en avant et présente la saillie d'un faux promontoire qui correspond à l'articulation L5 S1, faisant un angle de 170°

le promontoire anatomique est formé par l'angle antérieur des vertèbres L4-L5

Ce promontoire est haut situé sur la ligne joignant la symphyse à la pointe de l'épineuse de L2, se projetant au niveau des crêtes iliaques.

Il est par ailleurs très saillant, nette angulation entre la direction de la colonne lombaire et celle de l'ensemble L5 + sacrum.

les faces antérieures font un angle de 132°

Donc, cette étude radiologique confirmait le mauvais pronostic et justifiait bien la décision de césarienne, sans épreuve du travail.
Il nous semble, que dans ce bassin modérément rétréci, une note très défévorable est apportée par la sacralisation :
Celle-ci entraine en effet le rejet du promontoire " fonctionnel " très haut puisque c'est l'articulation L4-L5 qui en joue le rôle.
Donc, pour un diamètre P.S.P. de 10 cm 8, le diamètre utilisable n'est certainement pas supérieur à 8 cm8
D'autre part, il y a nette angulation des éléments constituant ce promontoire, car la cinquième lombaire, complètement solidaire du

sacrum en prend exactement la direction et n'intervient pas pour adoucir la courbe lombo-sacrée.
La pièce sacrée augmentée de la cinquième lombaire est au total haute, sa face antérieure est convexe marquée par un faux promontoire. Elle fait de ce bassin un bassin caniculé.
Nous pensons donc, que dans ce cas l'épreuve du travail si elle avait été tentée (avec une grossesse à terme par exemple) ne pouvait pas aboutir avec un foetus de poids normal.
Nous appellerons cette fusion pratiquement complète de la 5ème lombaire avec le sacrum : SACRALISATION DU TROISIEME DEGRE.

Obs. N° Madame Urb....

tersigeste de 30 ans mesurant 1 m 49
signes de rachitisme :
voûte [illegible] ogivale
bosses frontales saillantes
parenthèse tibiales
l'examen clinique révélait un mauvais bassin :
promontoire haut situé à 10,9
sacrum plat dans sa partie inférieure avec un faux promontoire saillant.
tête très haute débordant la synphyse
lignes innominées suivies entièrement
Donc pronostic réservé étant donné les antécédents
1.- en 1947 extraction au forceps d'un garçon de 2.200 gs réanimé 15 minutes
2.- en 1950 accouchement d'une fille mort née de 3.000 gs
La radio nous aurait fait porter un pronostic très défavorable nous révélant
Anomalie du 2ème degré de type sacralisation avec un promontoire haut situé, angulé à 140°
une articulation L5-S1 faisant une saillie nette en avant (163°) et faisant de ce bassin un bassin

caniculé
mais le petit poids probable de l'enfant (HU = 29) venant tempérer ce pessimisme.
En effet . accouchement très rapide (3 cm à 15 h - accouchement spontané à 17 h 45) d'une fille pesant 3.080 grs

Obs. N° 6 Madame Ben A....

primi este de 23 ans taille 1m 62
l'examen ratique à la consultation avait noté un rétrécissement surtout transversal du bassin avec :

promontoire saillant, moyennement situé atteint à 11cm
lignes innominées suivies entièremebt
sacrum <u>redressé</u> dans sa partie haute

l'épreuve du travail débute par la rupture spontanée des membranes à 5 cm.
1 h 15 après, accouchement normal d'un enfant de 3400 grs

<u>LES RADIOS</u> montraient

une anomalie transitionelle certaine
probablement 4 vertèbres lombaires libres
une charnière haut situé se projettant sur la ligne bisiliaque aussi bien de face que de profil.
Mais sur le <u>profil</u> la vertèbre en position intermédiaire arrondit la courbe antérieure lombo-sacrée partagée en deux angles. L'un supérieur L4-L5 valant 146° peu saillant représente vraisemblablement le vrai promontoire,l'autre inférieur plus aplati = 149° représentant un faux promontoire.

Dans l'ensemble donc, pronostic relativement favorable malgré la notion de promontoirehaut situé, d'autant que le rétrécissement était très modéré et comportait comme souvent dans les sacralisations un P.S.P. sensiblement normal.

Obs. N° 7 Madame Ber.....

Secundigeste de 24 ans mesurant 1m48

antécédents forceps en 1952 poids 2.750 grs
L'examen du bassin

promontoire bas situé (atteint à 10,6)
lignes innominées suivies entièrement
bonne concavité sacrée
signes de rachitisme nets

2 arguments de bon pronostic :

1.- l'antécédent d'accouchement d'un enfant de 2.750 grs
2.- le petit volume HU = 32

un argument relativement défavorable :

L'existence d'une ébauche de fusion de la dernière lombaire
apophyse transverse fusionnée à droite avec l'aileron sacré,libre à gauche
de profil dernière lombaire légèrement attirée vers le sacrum faisant avec la précédente un angle de 157° avec le sacrum un angle de o132°

Cependant cette fusion n'était qu'ébauchée,le promontoire est peu saillant,on peut considérer qu'il siège au niveau de l'articulation entre la vertèbre intermédiaire et le sacrum,donc à une hauteur normale.
Le pronostic relativement favorable porté se vérifiait par l'accouchement spontané d'une fille de 3.160 grs, 3 heures 15 après le début du travail.

Obs. N° 8 Madame Beau....

Il s'agissait d'une secondi geste de 26 ans,mesurant 1m56 ayant subi en 1951 une césarienne après 4 heures d'épreuve du travail, pour B.G.R. et gros enfant (4200 grs)

A l'examen (Pr. Lepage)

bassin manifestement rétréçi
promontoire très saillant à 10,2
sacrum plat
tête très haute
enfant paraissant cliniquement assez gros

Dans ces conditions,il fut décidé de pratiquer une césarienne systématique,dès le début du travail : enfant vivant pesant 3200 grs

RADIOS Anomalie transitionelle certaine mais difficile à classer
La dernière lombaire comporte de larges et longues apophyses transverses,non soudées cependant avec le sacrum.
Il parait bien y avoir cinq autres lombaires mais le disque charnière est haut situé se projettant sur la ligne bisiliaque.
Ce cas se comporte donc comme une sacralisation.

DE PROFIL La courbure lombo-sacrée est bien arrondie les angles mesurant :

le supérieur L4 L5 = 160°
l'inférieur L5 S1 = 140°

plus aigü peut être considéré comme le promontoire,il est donc moyennement élevé,mais sa saillie est diminuée du fait de l'existence d'un plan intermédiaire et d'une angulation des deux dernières lombaires.
Donc pronostic radiologique réservé.
Dans ce cas et,étant donné l'existence d'une césarienne antérieure,la décision opératoire était sage.
S'il s'était agi d'une primigeste l'existence de cette anomalie avec charnière haute nous aurait poussé à écourter l'épreuve du travail.

Obs. N° 9 Madame Cah....

Primigeste de 22 ans taille 1m53 poids 80 kilogs
Cette femme suivie à la consultation avait subi au huitième mois de sa grossesse une tentative de version pour présentation du siège décomplétée,celle-ci avait échouée devant un utérus

Hypertonique,un liquide peu abondant.
Elle entra à nouveau au début de son travail, à terme à l'examen :

utérus cylindrique, hauteur utérine 36 cm.
présentation du siège décomplété
<u>bassin</u> promontoire atteint à 11 cm
lignes innominées entièrement suivies
bonne concavité sacrée
parties molles très résistantes.

Malgré le gros volume de l'enfant,et l'existence d'un bassin modérément rétréçi,il fut décidé de laisser évoluér le travail pour juger si le siège s'engageait. Mais 10 heures après le début du travail la dilatation étant complète depuis 2 heures,le siège n'avait aucune tendance à s'engager.
La césarienne fut décidée : elle permit d'extraire un garçon de 3610 grs,criant aussitôt.

<u>LES RADIOS</u> avaient montré :

<u>DE FACE</u> : une belle hémisacralisation gauche avec fusion presque complète de l'apophyse transverse à l'aileron sacré Charnière haute.

<u>PROFIL</u> : malheureusement illisible.

<u>EN CONCLUSION</u> : Césarienne pour présentation du siège, gros enfant et bassin légèrement rétréçi.
L'étude des radiographies et la découverte d'une sacralisation n'aurait fait que confirmer l'impression pronostique défavorable et hâter la césarienne.
Nous appellerons cette fusion incomplète de la dernière lombaire au sacrum, sacralisation du 2ème degré. Elle comporte un promontoire à hauteur normale,se projettant au-dessous de la ligne bisiliaque,surmonté d'un faux promontoire élevé,argument de pronostic défavorable.

Obs. N° 10 Madame Males....

Il s'agissait d''une primigeste de 32 ans ayant subi une version au 8 ème mois.

L'examen à cette époque avait noté un bassin rétréçi :

promontoire atteint à 10,9

lignes innominées suivies aux 2/3

sacrum entièrement explorable

un autre examen notait ce jour :

le bassin parait normal

Au début du travail l'examen notait :

un utérus volumineux HU = 36

tête très élevée débordant le plan de la synphyse

rupture prématurée de la poche des eaux la veille

12 heures après, devant l'état stationnaire de la dilatation à 5cm, l'épaississement du col, l'espacement de CU de qualités médiocres (30" toutes les 4') on installait une perfusion d'hypophyse. 2 heures après, la dilatation avait progressé (8 cm) mais la tête non engagée débordait toujours le plan symphysaire, on décidait alors la césarienne que permit d'extraire un enfant de 4 kg 130 ayant un diamètre bipariétal de 10 cm.

LES RADIOS montraient :

une anomalie transitionelle du type sacralisation , en effet :

DE FACE la dernière lombaire est fusionnée par les 2 apophyses transverses avec le sacrum

le disque charnière sus-jacent est reporté haut au niveau de la ligne bisiliaque.

Cependant qu'on note au-dessus la présence de 5 vertèbres libres paraissant lombaires. (Il y a donc probablement une absence associée de la douzième côte) anomalie fréquente.

DE PROFIL l'angle sacrovertébral est " partagé " en deux angles.

L'inférieur, angle de la vertèbre intermédiaire avec le sacrum est le plus aigü 130° et moyennement situé.

Le supérieur élevé, un peumoins marqué (145°) forme une sorte de " faux promontoire supérieur " susceptible de retenir la tête en position élevée et de géner l'engagement.

Il y a donc anomalie transitionelle du 2 ème degré avec charnière haute. Cet élément de mauvais pronostic, joint aux éléments cliniques nous faisaient prévoir le recours à la césarienne.

Obs. N° 11 Madame Men....

Primigeste de 37 ans taille 1M 45

Examen au début du travail :

hauteur utérine 36 cm donc gros enfant
Tête très haute, débordant largement le plan de la symphyse
lignes innominées suivies entièrement
promontoire atteint à 11 cm.
bonne concavité sacrée
arc antérieur fermé, symphyse basse

On décide de pratiquer une épreuve du travail qui commence par la rupture artificielle des membranes à une dilatation de 7 cm.

On note à ce moment :

La tête n'appuie pas sur le col
malgré la rupture des membranes, elle dévorde légérement au palper mensurateur

Une perfusion d 4560 RP est décidée pour agitation maternelle

Après 4 heures d'épreuve du travail, malgré d'excellentes contractions utérines durant 45 " et survenant toutes les 3" on trouve à l'examen :

tête à peine fixée
chevauchement des pariétaux
bosse serosanguine importante

On se décide à la césarienne : elle permet d'extraire un enfant criant aussitôt pesant 3420 grs.

LES RADIOS on montré :

Une dernière lombaire présentant des apophyses transverses larges et longues, prenant contact latéralement avec les ailes iliaques, en bas avec les ailerons sacrés.

Une charnière haut situé a hauteur des ailes iliaques

Nous n'avons malheureusement pas de profil.

Il s'agissait donc vraisemblablement d'une ébauche de sacralisation que nous appelerons sacralisation du 2ème degré.

Cet argument, joint à ceux d'une disproportion foeto-pelvienne discrète (gros enfant bassin modérément rétréçi) chez une primipare agée pouvait faire prévoir l'échec de l'épreuve du travail.

Obs. N° 12 Madame Husse....

tertigeste de 29 ans mesurant 1 m 58

antécedents en 1949 une césarienne à l'hopital de la Pitié pour anomalie de la dilatation après 22 heures de travail : garçon pesant 3.300 grs

en 1951, une césarienne pour dystocie fonctionnelle garçon pesant 3.750 grs

Examen : Bassin rétréçi, surtout transversalement promontoire atteint à bout de doigt, lignes innominées suivies plus que normalement.

Etant donné les antécédents, il est décidé de pratiquer une césarienne systématique, au début du travail, ceci malgré l'existence d'un bassin peu rétréçi. Elle permet d'extraire un garçon de 3.900 grs

LES RADIOS

Il existe une très belle anomalie transitionnelle avec légère bascule en bas et à gauche du plateau sacré et discrète scoliose lombaire de compensation.

Il est difficile de la classer avec certitude. En effet : Il paraît bien y avoir au-dessus de la pièce intermédiaire, cinq autres vertèbres paraissant lombaires, sans insertions costales. Mais, le disque charnière entre la vertèbre intermédiaire et la dernière lombaire est haut situé, se projettant peu au-dessous de la ligne bisiliaque.

Cette anomalie se comporte pour nous comme une sacralisation, dont elle emprunte le pronostic défavorable. Ainsi s'explique probablement la nécessité des deux césariennes antérieures malgré un rétrécissement modéré du bassin.

Obs. N° 13 Madame Pavi.....

Primigeste de 24 ans, mesurant 1 m 68
bassin très discrètement rétréçi
promontoire atteint à 10,8, normalement situé à l'examen clinique
lignes innominées entièrement suivies
sacrum redressé dans sa partie supérieure.

Elle entrait en travail à terme et accoucheit sans difficulté d'un enfant pesant 2900 grs, mesurant 49 cm. donc de petit poids. Heureusement semble-t-il car les radios nous avaient montré une soudure nette de la dernière lombaire au sacrum rejetant la charnière très haut.

De profil le sacrum très vertical effacant les angles L4 L5 =160° correspond au disque charnière

L'angle inférieur L5 S1, le plus aigü mesure 153 ° et représente le promontoire.

Une telle image avec un enfant de poids normalnous aurait fait réserver le pronostic.
Dans ce cas d'enfant petit celui-ci ne posait pas de problème.
Donc, pronostic radiologique non confirmé, grâce au faible poids de l'enfant.

Obs. N° 14 Madame Mois.....

Primigeste de 28 ans mesurant 1 m 50

Examen du bassin
promontoire bas situé, facilement atteint à 10,2
saillant
Lignes innominées entièrement suivies
concavité sacrée assez bonne
on notait de plus des petits signes de rachitisme
bosses frontales saillantes
parenthèse tibiale nette

Enfant vraisemblablement petit, étant donné HU = 31 et la CA = 80cm à terme.

RADIOS Existence d'une anomalie transitionelle que l'on peut considérer comme une sacralisation partielle et apportant une note défavorable.

DE PROFIL 2 angles sacro-vertébraux
le supérieur aplati mesure 165°
l'inférieur, très aigü, normalement situé, correspond au promontoire mesure 105 °

L'épreuve du travail débuté par la rupture artificielle des membranes à 6 cm . Liquide teinté.
3 heures plus tard, devant le non engagement de la tête à dilatation complète on installa une perfusion de posthypophyse.
Engagement 1 h 30 après et 3 heures plus tard, accouchement naturel d'un enfant de 3310 grs, présentant quelques battements cardiaques et qui ne put être raniné.

Dans ce cas donc, mort de l'enfant. Est-elle imputable à une épreuve du travail trop poussée avec perfusion de posthypophyse ? Il ne semble pas, car l'engagement de la tête a été obtenue après 4 heures 30 d'épreuve du travail, 1 h 30 de perfusion (2 unités) Surtout fait important, la constatation d'un liquide teinté dès la rupture des membranes, prouvait la souffrance foetale antérieure au début de l'épreuve.

L'autopsie nous permit de donner l'explication nette de cette mort. hématome de la surrénale droite, probablement par anoxie prénatale Cependant accouchement difficile ou la notion d'une sacralisation avec promontoire très angulé, quoique normalement situé aurait dû inciter à la prudence.

Obs. N° 15 Madame Moha....

Primigeste de 22 ans mesurant 1 m 58

l'examen fait au début du travail notait :
grossesse à 8 mois et demi
tête en bas, encore mobile, affleurant le plan de la symphyse.
hauteur utérine 34 cm.
utérus cylindrique, dos à droite
T.V. col souple dilaté à 4 cm.
membranes rompues
promontoire haut situé, atteint à 11 cm.
lignes innominées suivies entièrement
sacrum plat.

SUR LES RADIOS : DE FACE hemi-sacralisation: à gauche une large apophyse transverse prend contact sur plusieurs centimètresavec l'aileron sacré, sans s'y fusionner.
Aucune anomalie à droite.

DE PROFIL La charnière articulation L4 L5 est haut située, se projettant à hauteur d"une ligne horizontale passant par le sommet des crêtes iliaques.

Son angle antérieur mesure 160° correspond à [illegible] promontoire supérieur "
Le vrai promontoire saillant, correspond à l'articulation L5 - S1

La cinquième lombaire n'est pas complètement solidarisée avec le sacrum puisque leurs faces antérieures font encore un angle de 150° que nous considérons comme le promontoire situé donc à une hauteur normale.

Nous aurions été tentés du fait de cette sacralisation que nous rangeons dans le deuxième degré, d'apporter une note péjorative au pronostic. Mais le rétrécissement était très discret, le promontoire restait normalement situé, l'enfant paraissait petit.

En effet, l'accouchement avait lieu naturellement après 6 h 10 de travail : fille pesant 3100 grs.

Obs. N° 16 Madame Izvar...

Il s'agissait d'une primigeste de 22 ans, qui avait subi en 19/3 une greffe type Albee pour douleurs de la hanche et de la jambe droite en liaison avec une déviation vertébrale par anomalie transitionelle.
Le bassin était rétréçi avec :
un promontoire à 11 cm.
lignes innominées suivies entièrement
sacrum entièrement explorable

Un césarienne systématique fut décidée en raison des antécédents. Elle extrait un enfant à terme de 3810 grs

LES RADIOS montraient :
une greffe type Albee
une dernière lombaire pratiquement soudée à droite, libre à gauche.
un disque charnière haut situé au niveau de la ligne bisiliaque, ce qui fait classer cette anomalie dans le groupe des sacralisations.

SUR LE PROFIL un angle très obtus correspond au disque entre la colonne lombaire et de la vertèbre intermédiaire et que l'on peut considérer comme faux promontoire supérieur mesurant 164°
un autre angle sous jacent, plus aigü représente le promontoire, il mesure 140°.
Nous classons ce type dans les sacralisations 1er degré.

Donc, anomalie transitionelle du type sacralisation ayant entrainé une discarthrose obligeant à l'intervention.
Courbe lombo-sacrée relativement arrondie du fait que la dernière lombaire est encore loin de la direction du sacrum. Ces faits auraient pu faire poser un pronostic relativement bon si la césarienne n'avait été imposée par les antécédents.

Obs. N° 17 Madame Pascal....

Primigeste de 24 ans taille 1m 49

L'examen au début du travail note :
tête en bas, haute mobile
bassin entièrement explorable avec :
promontoire atteint à 10cm
lignes innominées suivies entièrement
sacrum aplati
épines sciatiques saillantes

par ailleurs signes évidents de rachitisme :

parenthèse tibiale nette

saillies des bosses frontales
voûte palatine ogivale
eversement des rebords costaux

EN CONCLUSION Pronostic réservé, le seul argument favorable étant le petit volume probable de l'enfant (hauteur utérine. 28 cm. après rupture des membranes)

Après 10 heures de travail,la tête en O.I.D.A. bien fléchie, n'est pas toujours engagée.
La dilatation est stationnaire à 6 cm depuis 2 heures, le col est épais spasmé, les contractions uttérines subintrantes
Il existe une bosse sero-sanguine importante, un chevauchement des pariétaux,des signes de souffrance foetale : ralentissement prolongé des bruits du coeur après les contractions,émission de liquide teinté.

La césarienne est décidée, elle extrait un enfant vivant pesant 2.200 grs. Il n'avait pas été pratiqué d'examen radiographique avant,ni au cours de l'accouchement.

On découvrit avec surprise le lendemain sur les

RADIOS : hémiatrophie droite donnant un bassin pseudo-oblique
hémisacralisation

Cette asymétrie d'un bassin rétréçi,peut être attribué en l'absence de tout antécédent pathologique soit à une sacrocoxalgie passée inaperçue,soit à une malformation congénitale.
Elle suffit d'ailleurs a expliquer l'échec de l'épreuve du travail qui n'aurait pas été tentée si l'on avait été à temps en possession des radios.
L'anomalie transitionelle surajoutée ne pouvait rien changer à ce pronostic.

Obs. N° 18 Madame Vauq....

Primigeste de 23 ans suivie à la consultation

On notait à l'examen (Pr. Lepage)

Tête en bas
dos à gauche H.U. = 33 cm
Bassin rétréçi surtout transversalelent
promontoire atteint à 10,5 m
lignes innominées suivies entièrement
bonne cavité sacrée
Tête haute mobile débordant le plan de la symphyse

Conclusion, épreuve du travail,pronostic réservé étant donné

la hauteur et le débord net de la tête.

Cette femme entrait en travail à 10 heures
à 19 heures on notait : dilatation 5 cm.
tête appliquée au moment des contractions
rupture artificielle des membranes
début de l'épreuve du travail
à 22 heures soit 3 heures après :
la tête était engagée en O.I.G.A.
à 0 h 10 : accouchement normal d'un garçon de 3.100 grs

Donc, évolution favorable d'une épreuve du travail et accouchement relativement facile alors que l'impression au départ était nettement défavorable. Notons en particulier que l'engagement a été acquis après 3 heures d'épreuve du travail.

LES RADIOS montraient :
De Face : on note une anomalie très discrète du premier degré, marquée par apophyses transverses larges et longues mais non fusionnées avec le sacrum.
Si l'on admet que le disque charnière est le disque sus jacent celui-ci est haut situé, au niveau de la ligne bisiliaque
En fait, il semble bien que dans un tel cas, la vertèbre intermédiairesoit partiellement mobile sur sa base sacrée.

De profil il est difficile de définir le promontoire
l'angle supérieur mesurant 150°
l'angle inférieur mesurant 135°
Par définition,nous considérons que le promontoire est le plus petit de ces angles, la dernière lombaire est partiellement solidaire du sacrum et ces cas nous paraissent se comporter comme des sacralisations du premier degré.

Le pronostic relativement défavorable est tempéré par l'arrondi parfait de la courbe lombo-sacrée. Il n'y a pas de vraie saillie du promontoire remplacé par 2 angles adjacents à une surface. Ainsi s'explique l'accouchement naturel dans ce bassin nettement touché.

Obs. Madame Per....

secundigeste de 28 ans

Cette malade entrait d'urgence à la Maternité pour :
bassin rétréçi
hydrocéphalie probable

L'examen immédiait confirmait ces deux notions :
hydrocéphalie évidente sur les films
B.G.R. avec P.S.P. = 10,9
lignes innominées suivies entièrement

LES RADIOS nous montraient également incidemment
1.- une hémisacralisation droite typique chez la mère, qui aurait pu faire réserver le pronostic s'il avait été question d'un accouchement normal.
2.- une spina bifida probable de l'enfant

Dans ces conditions : perforation du crâne et accouchement spontané 10 h 30 après : malformations multiples
Il n'avait donc pas été question de vérifier dans ce cas un pronostic. Ce cas, ne sera pas compter dans notre statistique. Notons cependant que cette femme avait accouché difficilement en 1950 d'un siège de 3350 grs et avait échappé de peu à la césarienne (engagement du siège sur la table d'opération)

Obs. N° 19 Madame Fros.....
tertigeste de 28 ans

Cette femme nous apprit à son entrée dans le service, avoir accouché deux fois d'enfants pesant le premier 2.500 grs le deuxième 3.400 grs à la grande surpride de l'accoucheur qui chaque fois, prévoyant une césarienne, avait fait prépdrer la salle d'opérations.

En effet, à l'examen nous avions immédiatement une impression très mauvaise :
Bassin entièrement explorable
on atteint facilement, à 10,2 env. une forte saillie osseuse.
Il ne s'agit pas du vrai promontoire, puisque cette saillie est flanquée de deux trous sacrés.
le vrai promontoire est atteint à 10,8 cm
la tête haute, mobile, déborde largement le plan de la symphyse pubienne.
Il s'agit donc, d'un bassin rétréçi et canaliculé qui justifie une épreuve du travail dont le pronostic est, malgré les antécédents, réservé.

Accouchement naturel après trois heures d'épreuve du travail et sept heures de travail, d'un enfant de 3.480 grs.

L'ETUDE DES RADIOGRAPHIES nous permit d'expliquer cet accouchement facile, qui nous avait beaucoup surpris :

1°) De FACE Il existe 5 vertèbres lombaires normales. La première sacrée, bien que fusionnée latéralement avec le reste du sacrum, a une morphologie qui la rapproche d'une vertèbre lombaire. Les vestiges des apophyses transverses sont nettement visibles sous forme d'appendices triangu-

laires en " oreilles de chat "

A un examen attentif, on note que l'interligne S1-S2 est encore visible sur une partie de son trajet, en particulier sur la ligne médiane et à gauche. Les premiers trous sacrés ont enfin une forme et des dimensions vraiment inusités. Au-dessous d'eux, on précise bien la présence de trois autres trous sacrés. La fusion de la première sacrée est donc incomplète : Il s'agit d'une ébauche de lombalisation.

2°) LE PROFIL est également intéressant :
La ligne bisiliaque se projette à une hauteur de vertèbre au-dessus du plateau sacré. L'interligne entre S1-S2, est bien visible confirmant la fusion incomplète.
L'angle des faces antérieures de S1-S2 est nettement saillant en avant, mesurant 170°, c'est le faux promontoire, l'angle de la cinquième lombaire et la première sacrée est de : 140° C'est le promontoire bas situé.
Le sacrum très plat dans sa partie supérieure, recourbé fortement dans sa partie inférieure est fortement incliné en arrière, l'angle du sacrum avec l'horizontale étant de 160°

Nous pouvons donc conclure de l'étude de ces radiographies : EBAUCHE DES LOMBALISATIONS de S1, apportant une note pronostique favorable dans ce bassin certainement touché.
Nous pensons que l'angulation d'un sacrum court n'a pas le mauvais pronostic d'un faux promontoire haut situé et qu'il ne faut pas considérer ces bassins comme des bassins canaliculés, défavorable pour l'accouchement.

Obs. N° 20 Madame Der.....

secondi geste de 23 ans, taille 1m63

antécédents : un accouchement prématuré à 6 mois.

examen : bassin généralement rétréçi avec :
promontoire très saillant, atteint à 11 cm.
lignes innominées suivies entièrement
par ailleurs : sacrum explorable en entier
petits stigmates de rachitisme :
thorax évésé
petit chapelet costal
bosses frontales saillantes
hauteur utérine 35 cm.
Epreuve du travail à prévoir : le pronostic parait favorable.

L'épreuve du travail est commencée par la rupture des membranes à une dilatation de 4 cm et il est installé, pour agitation maternelle une perfusion de 4560 RP.

Accouchement spontané après 1h30 d'épreuve du travail;
8 heures de travail au total, d'une fille pesant : 3220 grs

RADIOS 1°) de face ébauche de lombalisation : les premiers trous sacrés sont agrandis, surmontés d'appendice triangulaire en " oreilles de chat "

2°) de profil la première sacrée est nettement désolidarisée du sacrum.
l'articulation S1-S2 est saillante en avant, faisant un angle de 155 °
l'angle de la cinquième lombaire et de la première sacrée " vrai promontoire " est moyennement élevé, peu saillant, mesurant 147°

EN CONCLUSION Lombalisation du premier degré, courbe lombo-sacrée très arrondie ayant permis le passage facile d'un enfant de 3220 grs par un bassin modérément rétréçi.

Obs. N° 21 Madame Char....

Secongeste de 29 ans
Malgré une taille très petite 1m48 et un bassin généralement rétréçi avec un promontoire très saillant atteint à 10,7 cm accouche deux fois par voie basse sans incidents :
1.- Forceps pour arrêt de la progression
2.- Accouchement normal : enfant pesant 3700 grs

C'est ce dernier accouchement qui a été suivi à la Maternité Pinard.
On notait à l'examen avant tout début de travail :
bassin aplati, promontoire saillant atteint à 10,7 cm
lignes innominées suivies plus que normalement
hauteur utérine 36 cm.
Donc, pronostic réservé de l'épreuve du travail à cause surtout du volume certainement important de l'enfant malgré l'antécédent d'un accouchement par forceps d'un enfant de 3 kg 150.

Cependant, l'accouchement se déroula sans incidents :

L'engagement de la tête était obtenu 2 h 30 après le début de l'épreuve du travail (par rupture artificielle des membranes à une dilatation de 5 cm) 7 heures après le début du travail.

Accouchement normal 10 heures après le début du travail
poids de l'enfant 3150 grs

LES RADIOS MONTRAIENT :

1.- de face Il existe 5 vertèbres lombaires normales.

La première sacrée est asymétrique, totalement fusionnée avec le reste du sacrum du côté gauche, elle en est libérée à droite où on distingue une apophyse transverse indépendante, n'atteignant pas l'aile iliaque droite.

2.- de profil on retrouve cette ébauche de libération de la première sacrée sous forme d'un interligne articulaire net entre elle et le reste du sacrum.

L'angle L5 - S1, nettement marqué n'est cependant que de 140° l'articulation S1-S2, fait en avant un angle saillant de 165°

Il s'agit donc d'un cas de lombalisation partielle de la 1ère sacrée. Mais la séparation de la 1ère sacrée d'avec le sacrum n'est pas complète, elle en reste partiellement solidaire et cette dépendance est bien marquée sur le cliché de profil où la direction de la vertèbre lombalisée fait un angle obtus (165°) avec la direction de la première pièce sacrée.

Nous classerons ce cas de lombalisations incomplète dans les lombalisations du 2ème degré. Ce type d'anomalie nous parait favoriser nettement l'engagement de la tête et comporter un pronostic très favorable.

Obs. N° 22 Madame Guil....

secondigeste de 25 ans, mesurant 1 m 44

Antécédents : 1951; césarienne pour B.G.R. après 1 h30 d'épreuve du travail, garçon pesant 3200 grs

Examen : bassin généralement rétréçi et aplati
promontoire très saillant, bas situé atteint selon les examinateurs de 9 cm6 à 10 cm.
lignes innominées entièrement suivies.
tête en bas, mal centrée, débordant largement le plan de la symphyse.
par ailleurs, petits signes de rachitisme.

La césarienne systématique au début du travail, permet d'extraire un garçon pesant 3.200 grs.

RADIOS de face :
on met en évidence, une belle lombalisation bilatérale du deuxième degré
Nous n'avons pas de profil.

Cette lombalisation aurait peut être pu, lors du premier accouchement faire prolonger l'épreuve du travail. Nous ne pouvons cependant affirmer que l'accouchement par voie basse aurait été possible, étant donné le rétrécissement très important du bassin et le volume moyen de l'enfant (3.200 grs)

Obs. N° 23 Madame Mur....

Primigeste de 26 ans mesurant 1 m54

à l'examen : promontoire bas situé, atteint à 10,6
Bassin entièrement axplorable
sacrum aplati

Il existait par ailleurs, trois autres arguments défavorables
1°) une rupture précoce des membranes au tout début du travail
2°) une présentation du sommet en droite postérieure, médio crement fléchie.
3°) une obésité modérée

Cependant un argument nous faisait porter un pronostic favorable : Sur les Radios, l'existence d'une lombalisation unilatérale gauche (2°degré) avec sur le profil une courbe lombo-sacrée bien arrondie des angles L5- S1, S1- S2 peu saillants mesurant respectivement 150° et 150°

La césarienne fut décidée 6 heures après la rupture des membranes et le début du travail, alors que la dilatation n'était encore que de 3 cm. les contractions restaient peu fréquentes et de mauvaise qualité. Cette épreuve écourtée ne nous permit pas de vérifier le pronostic bon, posé sur l'examen radiologique.

Obs. N° 24 Madame Cou....

tertigeste de 36 ans

A son entrée dans le service, au début du trvail on notait :
Tête en bas, tangente au plan de la symphyse
lignes innominées suivies entièrement
promontoire atteint à 10cm6 (Pr. Lepage)
Tête mal fléchie, sollicitant mal le col
Dilatation 5 cm.
hauteur utérine 33 cm.

Etant donné les antécédents : 2 accouchements normaux d'enfants pesant 3.000 et 3.050 grs on décide une épreuve du travail sous perfudion prudente de 5 unités d'hypophyse dans 500 cc. de serum glucocé (débit : 20 gouttes par minute)

Accouchement normal, après 1h5 minutes de perfusion d'un enfant de 3.180 grs.

<u>LES RADIOS</u> montraient une lombalisation presque complète du <u>deuxième degré</u> avec une bascule latérale gauche du rachis lombaire par asymétrie de S1 et scoliose lombaire de compensation.

Cette anomalie de la charnière lombo-sacrée a permis, ccoyons nous le passage d'enfants de poids normal par ce bassin rétréçi.

Obs. N° 25 Madame Aub....

Secondi geste de 35 ans taille 1 m 45

antécédents : en 1951, accouchement normal à terme : fille pesant 2.550 grs

examen (Dr Lepage)
bassin généralement rétréçi
promontoire saillant atteint à 10,7
lignes innominées complètement suivies
prévoir une épreuve du travail, pronostic réservé

Cependant l'accouchement spontané a lieu après 2 h 30 d'épreuve du travail, 7 heures de travail au total.
Enfant pesant 3180 grs.

RADIOS : Très belle lombalisation, presque complète de la première sacrée qui reste cependant partiellement fusionnée avec les ailerons sacrés à gauche.
Asymétrie de la première sacrée qui est inclinée sur l'horizontale.
Nous n'avons pas de cliché de profil.

En Conclusion , Lombalisation indiscutable du deuxième degré expliquant la marche favorable de l'accouchement

Obs. N° 26 Madame Corf....

On notait au premier examen :
Tête haute débordant légèrement, mal appliquée au D.S.
dilatation 3 cm, col souple
bassin : promontoire atteint à 10,2 cm bas situé
lignes innominées entièrement suivies, bonne concavité sacrée
Enfant petit : H U = 27 CO = 88

Le pronostic porté cliniquement était bon, étant donné le petit volume de l'enfant
Nous verrons que les radios montrant une lombalisation apportaient encore une note favorable ce qui permit de prolonger sous surveillance l'épreuve du travail au delà des limites habituelles. Cette épreuve commença par la rupture artificielle des membranes à 4 cm de dilatation.

7 heures après seulement on trouvait une tête engagée P.H. en O.I.D.T. avec asynclitisme antérieur accentué et chevauchement discret des os du crâne.
L'accouchement naturel fut obtenu une heure après.

LES RADIOS montraient une lombalisation nette de la première sacrée, nettement désolidarisée du sacrum, sur les vues de face faisant avec celui-ci sur le profil, un angle de 150°
Le promontoire était de ce fait remplacé par la courbe arrondie que faisaient
- l'angle antérieur L5-S1 = 150°
- la face antérieure de S1
- l'angle antérieur S1-S2 =149°

et ce fait explique la possibilité de l'accouchement par ce bassin rétréci.
Nous faisons entrer ce cas dans le cadre des lombalisations Troisième degré
Dans un tel cas, la constatation d'une lombalisation et notre conviction qu'elle comportait un élément de bon pronostic, nous permirent d'obtenir chez cette femme primigeste en prolongeant l'épreuve du travail, l'accouchement par boie basse, en lui évitant une césarienne qui aurait indiqué pour certain cette notion d'un P.S.P. aux environs de 10 cm, nous avons probablement facilité son avenir obstétrical.

Obs. N° 27 Madame Delac...

Tertigeste de 33 ans, mesurant 1 M 41

Antécédents ; en 1940, césariennepour non engagement de le tête, extraction d'un garçon de 4.000 grs
en 1953, césarienne systématique au début du travail, enfant pesant 3.170 grs n'ayant pu être raniné.

Examen (Pr. Lepage)
promontoire saillant, atteint à 10 cm.
lignes innominées entièrement suivies.
Sacrum redressé
Dans ces conditions, et devant l'exiguïté manifeste de ce bassin, on décide une césarienne systématique au début du travail. Elle permet d'extraire un enfant vivant de 3.140 grs

LES RADIOS montraient une libération pratiquement complète de la première vertèbre lombaire avec :
- position basse du disque charnière, l'angle antérieur correspondant mesure 150°
- promontoire bas sous-jacent à la vertèbre intermédiaire, faisant un angle antérieur de 140°

Donc, lombalisation du 3ème degré avec dans l'ensemble courbe régulièrement arrondie, qui aurait pu, semble-t-il, lors du premier accouchement autoriser à prolonger l'épreuve du travail et peut être obtenir un accouchement par voie basse.

Obs. N° 28 Madame Fouer....

Il s'agit d'une primigeste de 27 ans, mesurant 1 m 46 et présentant de petits stigmates de rachitisme :
légère parenthèse tibiale
éversement du rebord thoracique.

L'examen obstétrical notait :
bassin généralement rétréçi
promontoire bas situé atteint à 10,6
lignes innominées suivies entièrement
bonne concavité sacrée
hauteur utérine 30 cm

pronostic favorable.

L'engagement de la tête était en effet obtenu après 6 heures de travail, l'accouchement naturel d'un enfant de 2 kg 800 après 10 heures de travail.

Sur LES RADIOS

1.- de face cinq vertèbres lombaires normales
Première pièce sacrée fusionnée à droite avec le sacrum, libre à gauche.

2.- de profil Cette " vertèbre intermédiaire " très nettement individualisée, a une direction intermédiaire entre celle de la dernière lombaire et celle de la 1ère sacrée.

l'angle L5-S1 est de 148°
l'angle S1-S2 est de 140°, c'est celui que nous considérons comme promontoire.

L'interligne L5-S1, baille très nettement en avant et l'angle du promontoire est en somme remplacé par la courbe bien arrondie que forment l'articulation L5-S1, la face antérieure de S1 et l'articulation S1-S2

Ceci explique à notre avis la bonne marche de cet accouchement dans ce bassin manifestement rétréçi.
Ce cas, rentre dans le cadre des lombalisation du troisième degré; le pronostic du fait de l'indépendance presque complète de la première sacrée bien visible sur le cliché de profil, est celui, très bon, d'une lombalisation complète.

Obs. N° 29 Madame Goub....

Primipare de 25 ans, taille 1 m58

un bassin modérément rétréçi était noté aux premiers examens:
- promontoire haut situé
- atteint à 11cm3

- lignes innominées suivies à moitié
- bonne concavité sacrée

par ailleurs H.U. = 35 cm.

RADIOS ANOmalie transitionelle avec libération pratiquement complète de la vertèbre intermédiaire (3 ème degré)
Le disque charnière bas situé nous fait considérer ce cas comme une lombalisation de pronostic favorable.
En effet
- rupture artificielle des membranes à 7cm.
- engagement de la tête en O.I.G.A. 4 heures plus tard;
- accouchement spontané d'un enfant de 3580 grs une heure plus tard.

Donc pronostic favorable vérifié par la bonne marche de l'accouchement.

Obs. N° 30 Madame Gaut....

secondi geste de 28 ans, mesurant 1m60, elle nous apprend avoir accouché une première fois sans incidents d'un enfant de 4.000 grs.

Actuellement, elle est à terme, ayant certainement un gros enfant : hauteur utérine 36 cm.,circonférence abdominale 104 cm

Nous avons la surprise de trouver un bassin rétréçi :
bassin entièrement explorable
promontoire atteint à 11 cms, bas situé
lignes innominées presque entièrement suivies
parties molles souples.

Malgré ceci, accouchement naturel après 7 heures 45 de travail d'un enfant de 4.250 grs

Sur les RADIOS

1.- de face, évidente lombalisation de la première sacrée unilatérale
2.- de profil, la première sacrée est partiellement indépendante du reste du sacrum
l'interligne S1-S2 est net, baillant légèrement en avant
La courbe lombo-sacrée est formée par 2 angles très peu saillants
l'angle L5-S1 mesurant 160 ° degrés
l'angle S1-S2 mesurant 152° degrés

Le sacrum est plat dans sa partie aupérieure
Nous pensons que cet effacement des angles grâce à la mobilité de la " vertèbre pivot " a permi dans un bassin notablement rétréçi,le passage d'enfants très gros.

Obs. N° 31 Madme Picard.....

Il s'agissait d'une primipare de 22 ans
petite 1 m46, d'aspect très gracile, très frêle, présentant des stigmates nets de rachitisme (bosses frontales saillantes, petite parenthèse tibiale, éversement du rebord costal.
Elle entra dans le service à terme, l'examen notait :

tête en bas, dos à gauche
utérus cylindrique, petit mesurant 28 cm.
fortement engagé sous les fausses côtes.
circonférence abdominales : 94 cm.
au palper ; tête haute mobile, débordant nettement le plan de la symphyse pubienne.
T.V. bassin entièrement explorable
promontoire atteint à 9 cm6 haut situé.
la partie supérieure du sacrum parait très plate

On décida cependant, à cause du petit volume de l'enfant, de tenter une épreuve du travail. celle-ci aboutit à un échec: après 5 heures de travail (rupture des membranes au début du travail) la tête restait haute, non engagée, débordait le plan de la symphyse. Il se développait une bosse serosanguine et on notait un chevauchement des pariétaux.
La césarienne permit d'extraire un enfant vivant pesant 2800 grs

LES RADIOS avaient montré :

- de face anomalie transitionelle évidente ressemblant à première vue à une sacralisation (4 vertèbres sans insertions costales au-dessus) avec fusion de l'apophyse transverse droite avec l'aileron sacré.
Mais le disque charnière, sus-jacent à cette vertèbre est bas situé , a près de une hauteur de vertèbre au-dessous de la ligne bisiliaque, ceci nous la fait ranger dans le cadre des lombalisations.

- de profil la courbe lombo-sacrée est marquée par deux angles,

le supérieur (angle L5-S1) mesure 152° c'est un faux promontoire supérieur
l'autre inférieur (angle S1-S2) mesure 140°.
Nous le considérons comme le vrai promontoire en position très basse, à près de deux hauteurs de vertèbre au-dessous de la ligne bisiliaque.

D'autre part, le sacrum plat en haut est fortement recourbé dans sa partie inférieure.
Il s'agit donc d'une lombalisation presque complète, étant donné que le promontoire est très bas, au-dessous de la vertèbre intermédiaire. Nous la classerons dans le groupe des lombalisations du troisième degré

Elle apporte pour nous une notion de pronostic favorable. Mais, dans le cas présent la disproportion foeto-pelvienne était évidente, le recours à la césarienne nécessaire: la connaissance de la lombalisation n'était pas un argument suffisant pour prolonger inutilement l'épreuve du travail.

Obs. N° 32 Madame Scoz...

Primigeste de 28 ans mesurant 1m 52

bassin rétréci avec - promontoire atteint facilement à 10,5 cm
bas situé
- lignes innominées suivies complètement
- sacrum entièrement explorable

Elle entrait en travail à terme etaccouchait simplement après 3 heures d'épreuve du travail d'un garçon de 3.650 grs.

L'examen des radios nous avait fait prévoir une issue favorable en révélant une lombalisation du 3ème degré,la première sacrée faisant avec le reste du sacrum un angle de 135°, avec L5 un angle de 152° est nettement encastrée ent re les ailes iliaques

Donc, un faux promontoire peu saillant.
Une saillie plus marquée (vrai promontoire) très basse ; dans l'ensemble une courbe très arrondie et peu saillante avaient permis le passage de cet enfant gros par un bassin qui paraissait à première vue mauvais.

Obs. N° 33 Madame Silves.....

primigeste de 17 ans, taille 1m52
l'examen notait un B.G.R.
avec promontoire à 11 pour les uns
à 10,8 pour les autres
bas situé

lignes innominées suivies aux 2/3
concavité sacrée médiocre.

[illegible] révélant une hémilombalisation gauche.
de profil, la première sacrée faisait avec la suivante un angle de 150° égal à l'angle du promontoire 150° Ce fait, nous faisait classer ce cas dans le cadre des lombalisations du 3ème degré, porter un pronostic très favorable et commencer l'épreuve du travail avec confiance.

Cependant, l'agitation de la malade imposa une perfusion de Largactil, puis la mauvaise qualité des contractions peu intenses une perfusion de posthypophyse.

L'épreuve du travail fut prolongée 12 heures jusqu'à l'engagement de la tête, celle-ci survenant après 2 heures de perfusion (2 unités avant accouchement)

A ce moment sur cette malade fatiguée, un forceps Demelin en droite transverse permit d'extraire un enfant vivant, pesant 3.300 grs. Donc accouchement difficile et long du fait surtout de la qualité médiocre des contractions. Cependant la continuation de l'épreuve du travail au delà des limites habituelles permit d'avoir un enfant vivant, criant au bout de quelques minutes de soins et d'éviter à cette jeune femme de 17 ans, une césarienne qui aurait probablement dû être suivie de plusieurs autres.

RESUME DES OBSERVATIONS

Nous avons donc trouvé 33 observations d'anomalies transitionelles qui se répartissent ainsi :

I.- 15 cas de lombalisations ou anomalies avec disque charnière bas

Soit : 2 du premier degré ayant donné lieu a :
2 accouchements normaux

4 du deuxième degré, ayant donné lieu à

2 césariennes
dont 1 après épreuve du travail (N°23)
1 itérative (Guilman) N° 22

Donc, sur 6 lombalisations des premiers degrés :

2 césariennes, soit : 33%

Nous avons donc trouvé 33 observations d'anomalies transitionnelles qui se répartissent ainsi :

15 cas de lombalisations ou anomalies avec disque enarrière bas. Ce fait, nous faisait classer ce cas dans le cadre des lombalisations du 5ème degré, ayant donné lieu à :

4 au premier degré, ayant donné lieu à :

2 accouchements normaux

Cependant, l'agitation de la malade imposa une perfusion de

4 au deuxième degré, ayant donné lieu à :

2 césariennes

dont 1 après épreuve du travail (N°23)

1 itérative (Guilman) N° 22

(2 unités avant accouchement)

Donc, sur 6 lombalisations des premiers degrés :

A ce moment sur cette malade fatiguée, un forceps Demelin en droite transverse permit d'extraire un enfant vivant, pesant 3.300 grs. Donc accouchement difficile et long du fait surtout de la qualité médiocre des contractions. Cependant la continuation de l'épreuve du travail au delà des limites habituelles permit d'avoir un enfant vivant, criant au bout de quelques minutes de soins et d'éviter à cette jeune femme de 17 ans, une césarienne qui aurait probablement dû être suivie de plusieurs autres.

RESUME DES OBSERVATIONS

aux 2/3

[illegible]

[illegible] faisait classer ce cas dans le cadre des lombalisations [illegible] ayant donné lieu à :

[illegible] l'épreuve du travail avec confiance.

[illegible]

Cependant, l'agitation de la malade imposa une perfusion de [illegible] 4 au deuxième degré, ayant donné lieu à [illegible] une perfusion de posthypophyse.

2 césariennes

dont 1 après épreuve du travail (N°23)

1 itérative (Guilman) N° 22

(2 unités avant accouchement)

Donc, sur 6 lombalisations des premiers degrés :

A ce moment sur cette malade fatiguée, un forceps Demelin en droite transverse permit d'extraire un enfant vivant, pesant 3.300 grs. Donc accouchement difficile et long du fait surtout de la qualité médiocre des contractions. Cependant la continuation de l'épreuve du travail au delà des limites habituelles permit d'avoir un enfant vivant, criant au bout de quelques minutes de soins et d'éviter à cette jeune femme de 17 ans, une césarienne qui aurait probablement dû être suivie de plusieurs autres.

aux 2/3

9 du troisième degré ayant donné lieu à

dont 2 césariennes
1 itérative (N° 27)
1 après épreuve du travail (N° 31)

soit : 22% de césariennes

Au total 4 césariennes sur 15 épreuves du travail, soit la proportion globale de 26,6%

II.- 18 cas de sacralisations ou anomalies avec disque charnière haut, qui se répartissent ainsi :

5 sacralisation du premier degré ayant donné lieu à :

1 césarienne après épreuve du travail sur un bassin hémiatrophique (N° 17)

1 césarienne systématique (N° 16) pour ostéopathie lombaire greffée

soit 40% de césariennes

8 Sacralisations du deuxième degré ayant donné lieu à

2 césariennes après épreuve du travail (obs. N° 10 & 11)

2 césariennes itératives après épreuve du travail pour siège (N° 9)

soit 62% de césariennes

5 sacralisations du troisième degré ayant donné lieu à :

(N°2 & 3) 2 césariennes après épreuve du travail
1 césarienne au début du travail (N°4)

soit 60% de césariennes

Au total 10 césariennes sur 18 cas, soit la proportion globale de 55% de césariennes.

Ces pourcentages n'ont qu'une valeur d'indication. Le nombre de cas étudiés est trop faible pour lui donner une valeur absolue. Ils correspondent sensiblement à l'impression clinique.

tableau N° 1

RESUME DES OBSERVATIONS

A. Sacralisation

Nom	Par.	N°	P.S.P.	E.p.	Travail	Accouchement	angle supr.	angle infr.	% césar;
					troisième degré				
...Q...	II	1	11,2		0h.30	A.N. 3060	130°	175°	
NS...	I	2	10,5		3 h 30	César. 3320	140°	160°	
OU...	I	3	10,8		4 h.	César. 3850			60%
K...	I	4	10,8		0 h.	César. systématique, t.dépassé	132°	175°	
B...	III	5	10,9		2 h.	A.N. 3080	140°	165°	
					deuxième degré				
...	I	6	11		1 h 15	A.N. 3400	146°	149°	
T...	II	7	10,6		1 h.	A.N. 3150	149°	132°	
J...	II	8	10		0 h.	C.Itérative 3200	160°	140°	
B...	I	9	11		10 h.	César. siège 3610			
LES...	I	10	10;9		2 h. P.Hyp.	César. 4130	146°	130°	62%
N...	I	11	11		4 h.	César. 3420			
SS...	III	12	11,3		0 h.	C.Itérative 3900			
V...	I	13	10,8		1 h.	A.N. 2800	160°	153°	
PEROU...)	II		10,9		Hydroceph.	Perf.cran.A.N			
					premier degré				
...	I	14	10,2		4 h 30	A.N. 3310	165°	105°	
I...	I	15	11		6 h 30	A.N. 2800	160°	150°	
M...	I	16	11		0 h	C.Systématique 3810	164°	140°	40 %
SC...	I	17	10,2		10 h.	César. 2200	bassin hémiatrophique		
JQ...	I	18	10,5		3 h.	A.A. 3100	150°	135°	

tableau N° 2

B. LOMBALISATIONS

m	Par.	N°	P.S.P.	Ep. travail	accouchement	angle sup.	angle inf.	% césar.
				premier degré				
R...	I	20	11	1 h 30	A.N. 3280	143°	155°	
.....	III	19	10,2	3 h.	A.N. 3480	140°	170°	
				deuxième degré				
AR...	II	21	10,7	2 h.30	A.N. 3150	140°	165°	33%
IL...	II	22	10	0 h.	C.itérative 3200			
R...	I	23	10,6	0 h.30	Césarienne	150°	150°	
JL...	II	24	10,6	1 h 05	A.N. 3180			
				troisième degré				
BR...	II	25	10,7	2 h 30	A.N. 3180			
RF	I	26	10,2	7 h.	A.N. 2700	149°	140°	
LAC...	III	27	10	0 h.	C.itérative	150°	140°	
JC...	I	28	10,5	3 H.	A.N. ~~2800~~ 3140	148°	140°	
JB...	I	29	11,2	4 h.	A.N. 3580			22%
JT...	III	30	11	2 h.	A.N. 4250	160°	152°	
C...	I	31	9,6	5 h.	César 2800	152°	146°	
M...	I	32	10,5	3 h.	A.N. 3650	152°	135°	
N...	I	33	10,8	10 h.	A.N. 3300	162°	140°	

VALEUR PRONOSTIQUE DES DIFFERENTS TYPES d'ANOmalie TRANSITIONELLE

Il eut été curieux, qu'une anomalie de forme des deux éléments constituant cet obstacle osseux qu'est le promontoire n'ait aucune influence sur l'aspect de ce promontoire et la facilité plus ou moins grande avec laquelle le mobile céphalique le franchira.

L'étude des films de profil nous a montré que dans tous les cas d'anomalies transitionelle, l'angle sacrovertébral antérieur était remplacé par deux angles, l'un sus jacent, l'autre sous-jacent à la vertèbre intermédiaire.

De la valeur de ces deux angles dépend le profil de la courbe lombo-sacrée.

Nous avons été amenés à décrire :

- la sacralisation complète
- la lombalisation complète

et des formes de transition entre la charnière normale et chacune de ces anomalies extrèmes.

A chacun de ces types correspond une indication pronostique.

Cette curiosité " anatomique " a donc pour nous un intéret pratique.

On sait combien il est difficile de poser le pronostic d'une épreuve du travail ; l'examen clinique du bassin a une valeur très approchée et nous rencontrons couramment dans les observations, pour une même malade examinée par plusieurs cliniciens avertis, des différences de 4 à 6 mms dans l'appréciation du diamètre promonto-sous-pubien. Ce sont pourtant ces quelques mms qui permettront ou non l'accouchement normal.

De même l'appréciation d'un rétrécissement transversal est toujours très approchée, variable selon les observateurs :

Celle de la plus ou moins grande concavité d'un sacrum très souvent démentie par l'examen radiologique.

C'est à ces lacunes, qu'à voulu remédier l'étude radio-pelvimétrique mais elle n'est malheureusement pas de pratique courante. La pelvimétrie nous donne une mesure précise du diamètre utilisable, mais peu de précisions sur la hauteur la saillie,plus ou moins accusée d'un promontoire.
Ces notions, le simple cliché standard face et profil peut nous les apporter.
A ce sujet, il nous parait indispensable de distinguer nettement les sacralisations des lombalisations : pour nous ce n'est pas un faux problème, c'est quelquefois un problème difficile qui mérite d'être étudié. Nous l'avons vu on ne peut se baser pour le diagnostic, ni sur le nombre des vertèbres " lombaires " sans insertions costales, ni sur le nombre des trous sacrés.

En réalité, le seul élément valable est la hauteur de la vertèbre transitionelle . Nous avons adopté comme REPERE DE HAUTEUR une ligne facile a préciser aussi bien sur les clichés de face que sur les profils : la ligne horizontale passant par la partie supérieure des ailes iliaques: LA LIGNE BISILIAQUE . Elle correspond avec une constance quasi absolue au disque L4-L5, c'est en clinique la ligne de repère de cette articulation, pour la ponction lombaire par exemple ; elle est très facilement préciseé sur les clichés à la seule condition que ces clichés aussi bien de face que de profil soient centrés sur le disque L4-L5 : Le faisceau normal dans ces conditions passe par les deux ailes iliaques et le disque et on donne une projection sans déformation.

Il devient ainsi très facile dans la plupart des cas de différencier L4, L5 et nous avons eu la surprise de voir combien il est aisé, une fois adopté ce repère simple de classer tel ou tel cliché d'anomalie partielle considérée jusque là comme inclassable.

SACRALISATION COMPLETE

Cette anomalie comporte tous les éléments de mauvais pronostic

1.- promontoire très élevé, dont la valeur péjorative est classique et pour ainsi dire controlée : en effet, l'articulation L5-S1 ne joue plus que le rôle d'un faux promontoire plus ou moins saillant, autre argument de mauvais pronostic. Le vrai promontoire est constitué par l'articulation L4-L5, haut située se projettant sur le cliché de profil, au niveau ou au-dessus de la ligne des crêtes iliaques. Pour un P.S.P. de 10 cm5 par exemple, le diamètre utilisable ne dépassera pas de ce fait 8,5 cm. Nous avons retrouvé dans la plupart des observations la mention " promontoire haut situé " .

2.- Sacrum très long etconvexe dans sa partie supérieure puisqu'il existe un faux promontoire.

3.- angulation très accentuée (moyenne 135°) des faces antérieures de L4 et L5 puisque la dernière lombaire solidarisée avec le sacrum en a pratiquement pris la direction, L'angle L5-S1, au contraire est très obtus valant 175 à 180°

Une telle anomalie comporte un pronostic défavorable +++
En effet, sur 5 cas de ce type étudiés nous trouvons 3 césariennes.

LOMBALISATION COMPLETE

Au contraire une lombalisation complète comporte pour nous tous les éléments de bon pronostic .

1.- le promontoire est très bas situé puisque constitué par l'articulation des premières et deuxième sacrées

2.- le sacrum est très court formé seulement de 4 vertèbre sacrée, comportant seulement trois trous. Sa partie supérieure a une bonne concavité

3.- La courbe lombo-sacrée est très arrondie, le relief du promontoire sur le cliché de profil presque effacé.

En effet, la première vertèbre sacrée est libérée de toute attache avec le sacrum : de face, elle occupe sa place normale bien encastrée entre les ailes iliaques : de profil, elle prend suivant le jeu des forces élastiques que représente la tension des ligaments une " position d'équilibre " intermédiaire entre celle de L5 et celle de la pièce sacrée.
La charnière est donc dédoublée et le promontoire normal remplacé par deux angles complémentaires qui correspondent aux bords supérieur et inférieur de la vertèbre lombalisée.
Ces deux angles, ont des valeurs voisines, l'inférieur etant un peu plus aigü(moyenne 142°) que le supérieur (moyenne 152°) sera considéré à la fois comme charnière et comme promontoire.

Sa saillie basse et émoussée mesurant en moyenne 140 à 150 ° sera facilement franchie par la tête foetale.

4.- La tête est habituellement basse puisque elle ne bute pas sur une saillie haut située; elle aura tendance à s'engager plus facilement à travers un détroit supérieur qui, pour une même valeur du P.S.P. (10,5 par exemple) aura un diamètre utilisable relativement important aux environs de 9 cm5 ou 10 cm .

Tous les arguments de bon pronostic sont donc réunis dans cette lombalisation complète et nous notons :
pronostic favorable +++ dans une telle lombalisation du troisième degré.

Sur 9 observations de ce type
7 accouchements normaux
2 césariennes dont 1 itérative.

Entre ces deux cas extrèmes existent des intermédiaires qui constituent toutes les formes de passage de l'une à l'autre anomalie.
Une lombalisation incomplète ressemble beaucoup radiologiquement à une sacralisation partielle : dans les deux cas la vertèbre intermédiaire n'est que partiellement fusionnée avec la pièce sacrée, la charnière est dédoublée.

Mais ce qui change, c'est la situation de cette vertèbre intermédiaire:

Dans une sacralisation,elle est haute occupant la place d'une cinquième lombaire. Le sacrum est long, le promontoire élevé, le pronostic mauvais

Dans une lombalisation, elle est basse, occupant la place d'une première sacrée. Le sacrum est très court, le promontoire bas situé, le pronostic meilleur pour un même diamètre promonto-sous pubien.

LA LOMBALISATION DU PREMIER DEGRE n'est qu'ébauchée

DE FACE : les premiers trous sacrés sont agrandis, irréguliers, on distingue entre S1 et S2 une ébauche d'interligne articulaire sur la ligne médiane et au niveau des apophyses transverses dont la soudure avec le reste du sacrum est incomplète.

DE PROFIL : on constate que la première sacrée est partiellement libérée su sacrum : Sa face antérieure fait avec celle de la deuxième sacrée un angle obtus de 165 à 170° correspondant à un faux promontoire bas,souvent noté dans les observations.

C ette simple ébauche de libération arrondie l"angle du promontoire normalement situé et a pu permettre des accouchements paradoxaux dans des cas où le bassin avait été considéré cliniquement comme très mauvais (obs.N° 19)

Notons : lombalisation premier degré : pronostic légèrement favorable.

LOMBALISATION DU DEUXIEME DEGRE

La libération de la première sacrée est unilatérale:d'un côté il persiste des surfaces de contact osseux plus ou moins étendues entre elles et le reste du sacrum. De l'autre la vertèbre comporte une apophyse transverse généralement volumineuse qui n'atteint pas le plateau sacré ou l'aile iliaque.

DE PROFIL on distingue un interligne net ouvert en avant entre la première et la deuxième sacrée. Celles-ci font un angle net qui diminue d'autant l'angle du promontoire. Il est même difficile de préciser si on doit considérer comme promontoire l'angle L5- S1 ou l'angle S1-S2. Car ces deux angles ont sensiblement la même valeur (150°)
Le pronostic est encore un peu meilleur et nous notons lombalisation 2ème degré : pronostic favorable + +
Pour l'ensemble des lombalisations des 1er et 2ème degré nous avons 2 césariennes dont 1 Itérative sur 6 cas.

SACRALISATION DU PREMIER DEGRE
à peine ébauchée, marquée par 2 apophyses transverses de L5 larges, massives et longues, tendant à rejoindre latéralement les ailes iliaques, en bas les ailerons sacrés, sans cependant s'y fusionner.
DE PROFIL la cinquième lombaire dont la direction tend à se rapprocher un peu de celle du sacrum, dessine avec le reste de la colonne lombaire un angle marqué (160°) Il se constitue en somme un deuxième promontoire , faux promontoire supérieur susceptible de retenir la tête en position haute et donc d'aggraver le pronostic.
Celui-ci est un peu plus défavorable que celui d'un bassin normal et nous notons :
Sacralisation du premier degré : pronostic défavorable +
(2 césariennes dont une sans épreuve du travail sur 5 cas)

SACRALISATION DEUXIEME DEGRE
est caractérisée de face : par de larges apophyses transverses de L5, prenant contact étendu avec la face supérieure des ailerons sacrés par une large surface articulaire de néarthrose nettement visible : donc la fusion est incomplète, la cinquième lombaire a pu garder une partie de sa mobilité : en effet de profil ; la direction de L5 tend a se rapprocher encore de celle de S1, la charnière est dédoublée et la courbe lombo-sacrée est marquée de deux angles saillants, correspondants aux articulations L4-L5 (150°) d'une part, L5-S1 (140°) d'autre part.

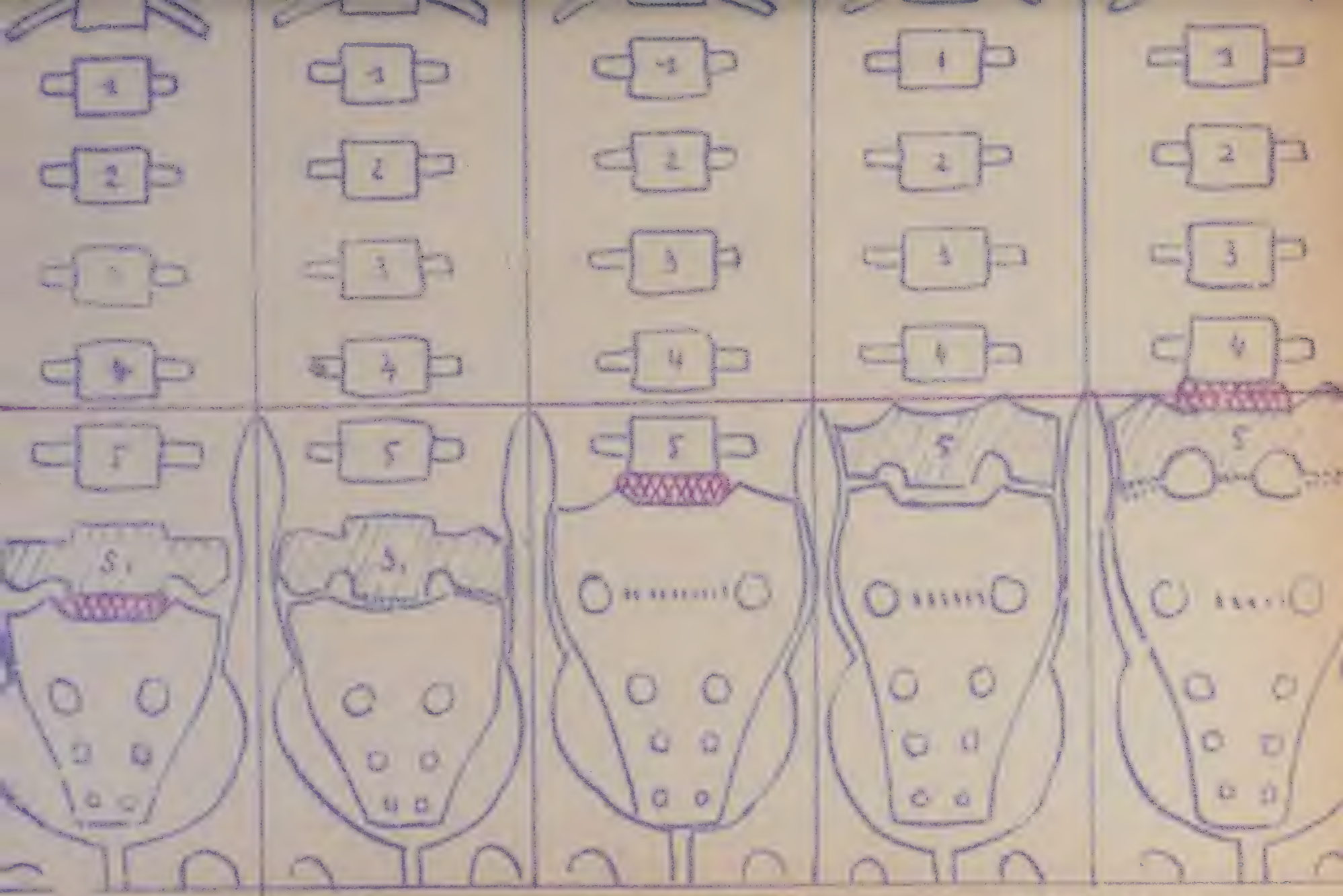
Lombalisation
CHARNIERE NORMALE

58 b Ces deux angles sont sensiblement égaux et là encore il est difficile de préciser celle de ces articulations qu'on doit considérer comme le promontoire ; le plus souvent le plus aigü est l'angle supérieur.
L'examen clinique note souvent : promontoire haut situé.
Le pronostic a donc une note nettement plus facheuse , et nous notons dans ces cas :
Sacralisation du deuxième degré : pronostic défavorable + +
(5 césariennes dont 2 itératives sur 8 cas)

Nous avons essayé de résumé par un schéma ces différents degrés de l'anomalie, qui correspondent a un pronostic allant s'aggravant de la lombalisation complète jusqu'à la sacralisation complète.
Nous avons cependant groupé, pour la simplicité de ce schéma les anomalies des premiers et deuxième degré, anomalies partielles donnant des images assez proches et comportant un pronostic assez comparable.
Sur ce schéma, pour n'avoir qu'une variable, nous avons considéré comme constante l'inclinaison de l'axe du sacrum par rapport à l'axe de la colonne lombaire.
Cette inclinaison est en moyenne de 130°.

Nous éliminons donc du cadre de cette étude les cas de dystocies par anomalie d'inclinaison du sacrum qui ne correspondent que rarement a des anomalies de la charnière et posent un tout autre problème.

APPLICATION AU PRONOSTIC

Nous avons ainsi porté un pronostic théorique basé sur les constatations radiologiques, sans tenir compte des éléments cliniques, dans 24 observations .

9 observations ont été éliminées.
4 où une césarienne antérieure pour bassin rétréci contrindicait l'épreuve du travail.
3 où la césarienne fut décidée sans avoir recours

à l'épreuve du travail. dans l'un de ces cas la notion d'une sacralisation complète jointe à celle d'un enfant gros et d'un terme probablement dépassé avait fait décider d'emblée la voie haute.

2 où il s'agissait de multipares ayant déjà accouché normalement d'enfants de plus de 3 kgs.

Ainsi :

Dans 13 cas d'anomalie avec charnière haute ou sacralisation ayant donné lieu à une épreuve du travail complète, nous avions posé un pronostic défavorable.

très défavorable dans 3 cas de fusion complète
Il a été confirmé 2 fois
Il a été infirmé 1 fois = accouchement normal d'un enfant de 3060 grs

défavorable dans 10 cas de fusion des deux premiers degrés.
Il a été confirmé 4 fois
Il a été infirmé 6 fois

Mais : 1 fois cet accouchement " normal " après 7 h 30 d'épreuve du travail, et 3 heures de perfusion d'hypophyse donna un enfant mort-né (hématome des surrénales)

3 fois le poids était inférieur ou égal à 3000 grs

2 fois seulement il était supérieur à 3000 (3160-3400)

Dans 11 cas d'anamalie transitionelle avec charnières basses ou de lombalisations,nous avons porté un pronostic favorable

très favorable dans 7 cas de lombalisations du 3ème degré
Il a été confirmé 6 fois par l'accouchement normal d'enfants dont :
2 pesaient moins de 3 kgs
4 pesaient plus de 3 kgs
Il,a été infirmé 1 fois = césarienne après 5 heures d'épreuve du travail, bassin très rétréçi avec P.S.P. =9,6 (N°31)

Favorable + dans 4 cas d'anomalie des premiers et deuxième degré
Il a été confirmé 3 fois (poids tous supérieurs à 3 Kgs
infirmé 1 fois : césarienne après trop courte épreuve.

Cette césarienne fut décidée, trop tôt, à notre gré sans avoir pu juger l'épreuve du travail.
6 heures après une rupture précoce des membranes, alors que la dilatation n'avait pas dépassé 3 cm et que les contractions utérines n'étaient encore qu'espacées et de médiocre puissance.

CONCLUSIONS

1°/ Les radiographies des bassins rétréçis,mettent très souvent en évidence une " anomalie transitionelle " au niveau de la charnière lombo-sacrée : c'est là une notion ancienne mais dont l'intérêt dans le pronostic de l'accouchement nous parait avoir été peu étudié.
Plus de la moitié des bassins rétréçis ou limite étudiés dans un service hospitalier parisien présentent une telle anomalie.
Il apparait que l'anomalie morphologique coïncide fréquemment avec une anomalie du développement du bassin et une diminution fréquente mais non constante de ses dimensions normales. Il s'agit habituellement de bassins modérément rétréçis ou limite pour lesquels une épreuve du travail est indiquée. C
Cette relative fréquence est probablement due à la diminution de fréquence des autres causes de rétrécissement du bassin et en particulier du rachitisme.

2°/ L'ASPECT NORMAL de la charnière lombo-sacrée montre la cinquième lombaire encastrée entre les ailes iliaques, le disque " charnière " lombo-sacré se projettant sur les clichés de face et de profil centrés sur la ligne bisiliaque à une hauteur de vertèbre en moyenne au-dessous de cette ligne.

3°/ L'ANOMALIE TRANSITIONELLE est caractérisée par la présence d'une vertèbre intermédiaire, " ambigüe " : elle a gardé certains des caractères d'une vertèbre lombaire : en particulier des apophyses transverses longues et larges en contact ou même fusionnées d'un ou des deux côtés avec les ailerons sacrés.

Dans l'impossibilité d'obtenir les incidences spéciales utilisées par les rhumatologues et des radiopelvimétries, nous nous sommes contentés de deux clichés standard l'un de face ,l'autre de profil,centrés sur l'interligne L4-L5,c'est-à-dire donnant sans déformations ce disque et les crêtes iliaques.
Tous les clichés obtenus ainsi sont donc comparables entre eux ils donnent un point de repère fixe la projection des crêtes iliaques.

Nous avons mesuré les deux angles adjacents à la vertèbre intermédiaire : ils conditionnent le profil de la jonction lombo-sacrée.

4°/ Les ANOMALIES TRANSITIONELLES relevées correspondent aux définitions classiques : il peut s'agir:

a) soit d'ASSIMILATION partielle ou totale de la 5ème lombaire au sacrum ou sacralisation: selon qu'elle est plus ou moins complète,on peut définir trois degrés de cette assimilation.

b) soit de DESASSIMILATION partielle ou totale de la 1ère sacrée en vertèbre lombaire : il y a également 3 degrés de cette transformation.

LES CAS EXTREMES : fusion complète d'une lombaire ou libération complète d'une sacrée ne pretent pas à discussion.

Dans les anomalies des premiers degrés il souvent difficile, parfois impossible de juger sur les clichés si la vertèbre intermédiaire est lombaire (c'est--dire correspond à la 24ème vertèbre) ou sacrée (c'est-à-dire correspond à la 25ème vert_bre). Ni le nombre des vertèbres susjacentes de morphologie lombaire ni le nombre de trous sacrés n'ont une valeur constante ,étant donné la fréquence des variations : les termes de sacralisation ou de lombalisation dans ces cas sont parfois critiquables.

Par contre il est toujours possible radiologiquement de définir la position haute cu basse de la vertèbre intermédiaire,et par là celle de la charnière lombo-sacrée qui coïncide le plus souvent avec le promontoire, par rapport au repère simple de la ligne bisiliaque.

Ainsi Il est préférable au point de vue de la pratique obstétricale, de retenir le résultat physiologique,c'est-à-dire la modification du niveau de la charnière lombo-sacrée qui résulte de chaque variété d'anomalie.

a) dans certains cas, le disque charnière est HAUT SITUE : il se projette au niveau ou au-dessus de la ligne bisiliaque; la dernière vertèbre libre " pivot " est en situation haute " désencastrée " d'entre les ailes iliaques.

- le promontoire est rejeté haut
- le sacrum long comporte habituellement un faux promontoire.

Dans ce cadre des anomalies avec charnière haute entrent des cas de sacralisation certaine,d'autres ou la sacralisation est plus difficile a affirmer.

b) dans d'autres cas, le disque charnière est BAS SITUE. il apparait sur les clichés à une hauteur de vertèbre au-dessous de la ligne bisiliaque; la vertèbre pivot est solidemrnt encastrée entre les ailes iliaques,

- le promontoire est bas,le sacrum court.

Dans ce cadre des anomalies transitionelles avec charnière basse entrent des lombalisations certaines,d'autres plus difficiles a affirmer,mais qui empruntent le même pronostic.

c) Dans d'autres cas enfin,la charnière est DEDOUBLEE de part et d'autre de la vertèbre transitionelle. Celle-ci peut être haute ou basse et ces cas tombent donc dans l'un des cadres précédents.

5°/ La situation de cette charnière et le degré de soudure plus ou moins complet de la vertèbre sont les facteurs essentiels qui déterminent le " PROFIL " de la courbe lombo-sacrée. C'est ce profilqui, dans une certaine mesure,va conditionner les possibilités d'engagement de la tête,donc la réussite ou l'échec de l'épreuve du travail.

Ainsi, nous avons sur 62 dossiers complets de bassins rétréçis, 33 anomalies de charnière (53%) réparties en :

15 anomalies avec charnière basse
18 anomalies avec charnière haute.

Ce pourcentage élevé s'oppose au chiffre de 8% d'anomalies transitionelles (sur 735 cas) relevés chez des femmes enceintes dont le bassin est cliniquement normal, chiffre comparable à celui trouvé sur des sujets normaux (7%) par les rhumatologues. L'étude de ces 33 observations nous a permis d'établir un schéma des différents profils possibles et pour chacun d'eux une valeur pronostique différente.

A/ LE PRONOSTIC EST FAVORABLE dans les anomalies avec charnière basse :

très favorable pour une lombalisation du 3ème degré (22% de césariennes)

Il l'est déjà moins pour les anomalies des deux premiers degrés (33% de césariennes)

B / Il est DEFAVORABLE dans les anomalies avec charnière haute.

très défavorable quand la fusion avec le sacrum est complète (60% de césariennes)

Il l'est moins pour les anomalies des premiers degrés
(40 à 60% de césariennes)

6/ En nous basant sur les arguments uniquements tirés de l'examen radiologique,nous avons porté le pronostic de 24 épreuves du travail :

- 9 fois sur 11 dans des cas d'anomalies avec charnière basse le pronostic favorable a été confirmé.
- 6 fois sur 13 dans des cas d'anomalies avec charnière haute,le pronostic défavorable a été confirmé. (3 fois dans les autres cas l'enfant pesait moins de 3000 grs)

Bien entendu,un tel pronostic purement radiologique est théorique: il demande a être complété par les éléments cliniques habituels: terme, volume de l'enfant, présentation, parité, degré de rétrécissement du bassin, notion d'intervention antérieure.

-:-:-:-:-:-:-:-:-:-:-:-:-:-

Ainsi, la constatation radiologique d'une anomalie transitionelle apparait comme un élément intéressant à retenir, conjointement avec les données cliniques habituelles,pour porter un pronostic au cours de l'épreuve du travail dans certains bassins limite.

-:-:-:-:-:-:-:-:-:-:-:-:-:-

-:-:-:-:-:-

Vu : Professeur LACOMME

Vu et permis d'imprimer :
Le Recteur
de l'Académie de Paris
J. SARRAILH

Vu : Le Doyen
Léon BINET

BIBLIOGRAPHIE

ARCHER (Saint Louis) Variation anatomique de la région lombo-sacrée(The Journ of orth Surgery vol. 3 Mai 1921

BLEICHER ET BEAU : L'angle sacrovertévral.Compte rendu de l'association des anatomistes 1931 page 58

BELOT ET LEPENNIER Anatomie radiographique du squelette normal Atlas Legrand éditeur.

BRACALONI E. Etude des variations radiographiques de la région lombo-sacrée.

BREUS and KOLISKO Die pathologisten Beckenformen LEIPZIG F. Deuticke 1920 Assimilation Becken pp 169-256

DANFORTH et WILSON The anatomie of lombosacral region surg. 23 pp 109-160 1925

DEBENRE Développement du rachis BiBl. Anat. tome XIX

DUBREUIL CHAMBARDEL Notes anatomiques à propos de la sacralisation de L5

CHASSAR MOIR J. L'emploi des radiographies pour la mise en évidence des disproportions foeto-pelviennes Brit. Med. J. 24 dec. 49 1437-1440

DE SEZE Soliez et Momon Bull. rhumatisme 6ème année N° 7 juillet 1939 p. 743

DE SEZE et MOMON BuLL et Mem. soc. med. des hopitaux de Paris 3ème série 57 année 6 juin 1941 pp 479-484

DE SEZE Algies vertébrales d'origine statique (région lombaire et sacrée) S. de Sèze -3ème édition.Exp.Scient. franc.

EASTMAN Williams Obstetric New-York p 858

FILHO J.A. interpretation de la tête haute Radiodiagnostic au cours de grossesse. Rev. Gyn. obst, nov. 1950 N°5 701-714

GEORGET Pierre Etude radiologique de la 5ème lombaire. diagnostic radiologique de la sacralisation. Thèse de LYON 1930-21 N°24

GINGLINGER A. Radiodioggnostic en obstétrique Gyn;obst. 1948 47 N° 4 481-521 34 fig.

GREEN HILL TP. principle and practical obstetrics. Saunders Philadelphie and London 30ème edition p. 656

GRANGON La radiographie en obstetrique Rev. Franc. Gyn. Obst. Juillet septembre 1948 43 N° 7 259-268

GROSSMAN le rôle de la radiologie en obstétrique .practionner 1947 159 N° 949 22-28

HOVELACQUE Ostéologie

JACOBS J.B. Radiographie latérale du bassin Am. J. Obst. GYN. an 1953 N° 6 897-908

JACOBS Radiopelvimétrie de profil.American Journal Obst. and Gyn. Août 1934

JUNGHAUS H. Particularités anatomiques de la 5ème Lombaire Arch. Ortho. Chirurgicale 1933

KIRCHOFF H. Das lange Becken Geburtshilficher Studie über das Assimilation becken Stuttgart Georg Thienne 1949

KELLER Le radiodiagnostic en obstétrique Gyn. obst. 1948 47 N° 6 795-843

KOLLER Lehrbuch der geburtshilfe S. Karger Basel Schweiz 1953 p 466

LE DOUBLE Traité des variations de la colonne vertébrale de l'homme Vigot frères Paris 1912

LERI A. la 5ème lombaire et ses variations Pres.Med. Fev.1922

MAGNIN Radiopelvimétrie de profil par surimpression Gyn. Obst . suppl. 1949 1 N°2 pp 152-155
MERZ H. les variations morphologiques osseuses de la région lombo-sacrée chez les sujets noemaux.Etude radiologique Annales d'Ana. Path. 4 Mars 1926 p. 296
MICHAELIS GA. das Enge Becken Leipzig Wigaud 1851
MICHAL E. Variations et malformations osseuses de l'articulation lombosacrée-Thèse de Lyon 1919-1920 N°201
MAYER M. CHALUT et MORIN Quelques particularités radiologiques sur les clichés pelvimétriques de profil.Gyn. Obst 1949 I N°5 p.479-484
PALLARDY Guy Technique d'exploration radiologique de la charnière lombosacrée Thèse médecine Paris 1954 N° 189
PIZON Radiodiagnostic obstétrical.Expansion scient. Fr.Paris. Edition 1949
PONS Jean Denis La charnière lombo-sacrée Etude clinique radiologique et physiologique Th.Med.Marseille 1952N°122
POIRIER CHARPY Traité d'anatomie humaine Paris 1899
REICHENMULLER Radiographie latérale du bassin en obstétrique Münch Med. Wochen 1937 REYGAERT
REYGAERTS Gynéco-Obst. Tome 6 N° 2 1954 pp 173 Intéret pronostic de l'étude radiologique du bassin de profil.
ROSA P A. Pelvigraphie pelvimétrie et mécanique obstétricale rationelle Gyn.Obst.Supl.1951 N°3 pp398-408
SARAFIAN Airfine Etude clinique et radiographique du sacrum de profil au cours de la grossesse.Thèse de Lyon Boesc Fr.1948 8ème 76 p.N°201
SEITZ Lehrbuch der Geburtshilfe Prof. Stoeckel IENA Fischer1945
SCHERRER Etude anatomique de quelques points du sacrum dans le rapport avec l'obstétrique SC 1949 é'p dact.
SICARD A. les anomalies de la charnière lombosacrée.Presse Med. 11 oct. 1950 page 112
STEELE K. et JAVERT Radiographie du bassin obstétrical Am. J. Obst. Gyn. N° 4 600
TRILLAT et MAGNIN Intérêt de la radiographie de profil du sacrum dans le pronostic des viciations pelviennes Gyn Obst. 1946 45 p 434; Gyn Obst. 1947 46 N°2 p272
VORON in BRINDEAU tome 2 p 12 Vigot 1927 Assimil. Desassimil/
VORON et PIGEAUD Encyclopédie Med. Chir. Obstétrique
WEIL Albert traité de radiologie
WEIL M.P. et Van Daun Lombalisation sacralisation accentuation du procesus normal de transition LS Pres.med. 31/10/34

DANS LES BASSINS RETRECIS.- SON INTERET DANS LE PRONOSTIC
DE L'EPREUVE DU TRAVAIL.

par

VERT Serge André
Externe des Hôpitaux de Paris

né le 6 juillet 1925 à Neufmanil (Ardennes)

Président Monsieur LACOMME Professeur

présentée et soutenue publiquement le

FACULTE DE MEDECINE DE PARIS

THESE POUR LE DOCTORAT EN MEDECINE

(DIPLOME D'ETAT)

ETUDE RADIOLOGIQUE DES ANOMALIES DE LA CHARNIERE LOMBO-SAC
DANS LES BASSINS RETRECIS.- SON INTERET DANS LE PRONOSTIC
DE L'EPREUVE DU TRAVAIL.

par

VERT Serge André
Externe des Hôpitaux de Paris

né le 6 juillet 1925 à Neufmanil (Ardennes)

Président Monsieur LACOMME Professeur

présentée et soutenue publiquement le

FACULTE DE MEDECINE DE PARIS

THESE POUR LE DOCTORAT EN MEDECINE

(DIPLOME D'ETAT)

ETUDE RADIOLOGIQUE DES ANOMALIES DE LA CHARNIERE LOMBO-SAC
DANS LES BASSINS RETRECIS.- SON INTERET DANS LE PRONOSTIC
DE L'EPREUVE DU TRAVAIL.

FACULTE DE MADECINE DE PARIS

THESE POUR LE DOCTORAT EN MEDECINE

(DIPLOME D 'ETAT)

par

VERT Serge André
Externe des Hôpitaux de Paris

né le 6 juillet 1925 à Neufmanil (Ardennes)

présentée et soutenue publiquement le

FACULTE DE MADECINE DE PARIS

THESE POUR LE DOCTORAT EN MEDECINE

(DIPLOME D 'ETAT)

ETUDE RADIOLOGIQUE DES ANOMALIES DE LA CHARNIERE LOMBO-SACR DANS LES BASSINS RETRECIS.- SON INTERET DANS LE PRONOSTIC